

بررسی اثر و مکانیسم‌های فارماکولوژیک دخیل در اثرات ضد کولیت اسانس گیاه سقز (*Pistacia atlantica* subsp. *kurdica*) در موش صحرایی

غلامرضا بهرامی^۱، شاهین ستوده‌کیا^۲، لیلا حسین‌زاده^۳، محمدحسین فرزایی^{۴*}، یلدا شکوهی‌نیا^۳

۱- استاد، مرکز تحقیقات علوم دارویی، دانشکده داروسازی، دانشگاه علوم پزشکی کرمانشاه، کرمانشاه، ایران
 ۲- دکترای عمومی، مرکز تحقیقات علوم دارویی، دانشکده داروسازی، دانشگاه علوم پزشکی کرمانشاه، کرمانشاه، ایران
 ۳- دانشیار، مرکز تحقیقات علوم دارویی، دانشکده داروسازی، دانشگاه علوم پزشکی کرمانشاه، کرمانشاه، ایران
 ۴- استادیار، مرکز تحقیقات علوم دارویی، دانشکده داروسازی، دانشگاه علوم پزشکی کرمانشاه، کرمانشاه، ایران
 *آدرس مکاتبه: بلوار شهید بهشتی، ساختمان مرکزی دانشگاه علوم پزشکی کرمانشاه، مرکز تحقیقات علوم دارویی، دانشگاه علوم پزشکی کرمانشاه، صندوق پستی: ۶۷۱۴۵۱۶۷۳
 تلفن: ۰۸۳) ۳۴۲۷۶۴۹۳ (، نمابر: ۰۸۳) ۳۴۲۷۶۴۸۰
 پست الکترونیک: mh.farzaei@gmail.com

doi: 10.29252/jmp.4.72.192

تاریخ تصویب: ۹۷/۵/۳۰

تاریخ دریافت: ۹۷/۳/۲۰

چکیده

مقدمه: گیاه *Pistacia atlantica* subsp. *kurdica* (به زبان فارسی سقز) یکی از مهم‌ترین گونه‌های متعلق به خانواده Pistaciaceae می‌باشد که دارای خواص درمانی مختلفی از جمله درمان زخم‌های گوارشی، التهاب دستگاه گوارشی و نیز کولیت اولسراتیو می‌باشد.

هدف: در این مطالعه ما به بررسی اثر ضد کولیت اسانس گیاه سقز و مکانیسم فارماکولوژیکی این اثر در مدل موش ویستار می‌پردازیم.

روش بررسی: تعداد ۶۰ سر موش نر از نژاد ویستار به عنوان نمونه در نظر گرفته شد. موش‌ها به طور تصادفی به ۶ گروه تقسیم شدند. سه گروه تحت درمان با گیاه در ۳ دوز مختلف (۲۵، ۵۰ و ۱۰۰ میلی‌گرم بر کیلوگرم) تیمار شدند. القای کولیت با استفاده از تجویز مقعدی استیک اسید ۳ درصد انجام شد. تجویز اسانس به صورت خوراکی و داروی استاندارد سولفاسالازین با استفاده از گاوآذ به مدت یک هفته انجام شد. تعیین شدت بیماری و میزان اثربخشی فرآورده گیاه بر اساس اسکوربندی ماکروسکوپی، بررسی هیستوپاتولوژی و تعیین اسکور میکروسکوپی و میزان فعالیت Cox-2 مورد بررسی قرار گرفت.

نتایج: در این مطالعه مشخص شد که اسانس سقز باعث کاهش چشمگیر اسکورهای ماکروسکوپی و میکروسکوپی کولیت می‌شود (P < ۰/۰۱). همچنین میزان فعالیت Cox-2 با تجویز اسانس صمغ گیاه سقز کاهش پیدا کرد (P < ۰/۰۱). بیشترین اثربخشی مربوط به دوز ۱۰۰ میلی‌گرم بر کیلوگرم بود.

نتیجه‌گیری: این مطالعه نشان از اثر مثبت اسانس صمغ گیاه سقز در درمان بیماری کولیت اولسراتیو دارد. این اثر را می‌توان به فعالیت بازدارندگی این اسانس بر روی سیتوکین‌های پیش التهابی نسبت داد.

کل واژگان: *Pistacia atlantica*، پارامتر التهابی Cox-2، سقز، کولیت اولسراتیو



فارماکولوژیکی گیاه دارای اثرات آنتی‌اکسیدانتهی [۷] فعالیت ضد میکروبی [۸] فعالیت ضد التهابی [۹] اثرات در اختلالات گوارشی و... می‌باشد [۱۰]. از اندام هوایی گیاه در موارد مربوط به دامپزشکی استفاده می‌شود [۵] و از رزین و صمغ گیاه در درمان زخم‌های گوارشی، در دهانشویه‌ها برای تازه کردن طعم دهان، به عنوان اشتهاآور، ملین، ضد عفونی‌کننده، مدر، برای التهابات و اختلالات مربوط به کلیه و دستگاه گوارش و در درمان بیماری حرکت استفاده می‌شود [۶]. در مطالعه حاضر اثرات اسانس صمغ گیاه در درمان کولیت اولسروز مورد بررسی قرار می‌گیرد.

مواد و روش‌ها

مواد شیمیایی

صمغ گیاه، اتر و استیک اسید مرک (آلمان)، فرمالین، اتانول که از شرکت کیمیاگر اکسیر می‌باشد، کتامین و... استفاده شده است.

گیاه

صمغ (اولثوگم رزین) گیاه *Pistacia subsp. kurdica atlantica* در سال ۱۳۹۵ از ارتفاعات اطراف کرمانشاه جمع آوری شد و نمونه هرباریومی توسط دکتر غلامرضا امین از دانشگاه علوم پزشکی تهران شناسایی شد و با کد PMP-818 در هرباریوم دانشکده داروسازی دانشگاه تهران نگهداری می‌شود.

حیوانات

تعداد ۶۰ سر موش نر از نژاد ویستار به عنوان نمونه در نظر گرفته شدند. حیوانات به مدت دو هفته در حیوان‌خانه در شرایط استاندارد با دمای ۲۳°C و سیکل روشنایی ۱۲ ساعت روشنایی/تاریکی نگهداری شدند. موش‌ها به طور تصادفی گروه‌بندی شده و به شش گروه (هر گروه شامل ۱۰ موش) تقسیم شدند. گروه‌ها شامل: گروه نرمال (دریافت‌کننده آب مقطر)، گروه کنترل منفی (القای کولیت اولسروز با استیک اسید بدون دریافت درمان)، گروه کنترل مثبت (القای کولیت

فعالیت مزمن و راجعه سیستم ایمنی و در نتیجه آن التهاب مجرای گوارشی IBD نامیده می‌شود که یک اختلال شایع و با اتیولوژی نامشخص می‌باشد. بیماری‌های کرون و کولیت اولسراتیو دو نوع اصلی IBD می‌باشد. عدم تعادل در سیستم ایمنی، استرس اکسیداتیو، میکروفلورهای دستگاه گوارشی و اختلال در اپیتلیوم از مهم‌ترین فاکتورهای درگیر در این بیماری می‌باشند. عدم تعادل در تولید مارکرهای التهابی مانند Cox، TNF- α و... نقش مهمی را در روند ایجاد این اختلال بازی می‌کنند. تاکنون روشی قطعی برای درمان این بیماری و پیشگیری از سرطان ناشی از این بیماری معرفی نشده است [۱]. اگرچه طیف گسترده‌ای از داروها شامل سیکلوسپورین A [۲]، کورتیکواستروئیدها [۲]، azathioprine و mercaptopurine و 5-Aminosalicylic acid (5-ASA) و مشتقات آن مانند سوفاسالازین برای مدیریت این بیماری وجود دارد، اما عوارض جانبی این داروها و تداخلات احتمالی آنها مشکل‌ساز می‌باشد به همین دلیل درمان‌های سنتی با استفاده از گیاهان دارویی می‌تواند این مشکل را رفع کند. گیاهان زیادی در طب سنتی به عنوان گیاهان درمانی در بیماری IBD مورد استفاده قرار گرفتند [۳]. گیاه سقز با نام علمی *Pistacia atlantica subsp. kurdica* یکی از این گیاهان می‌باشد. این گیاه یک نوع پسته از خانواده آناکاردیاسه بوده و دارای ۱۱ گونه می‌باشد. به طور گسترده در مناطق کوهستانی زاگرس و به طور مشخص در غرب و شمال غربی ایران به فراوانی یافت می‌شود [۴]. ۱۶ درصد جنگل‌های گیاهی زاگرس را این گیاه تشکیل می‌دهد. گیاه سقز (*Pistacia atlantica*) از رده گیاهان گلدار و از خانواده‌ی Anacardiaceae (به زبان فارسی خانواده پسته) می‌باشد [۵-۸]. گونه‌های این رده گیاهی همیشه سبز و بادوام هستند و غالباً درخت‌ها تا ارتفاع ۱۰ - ۸ متر رشد می‌کنند [۸]. در یکی از مطالعات که بر روی این گیاه انجام شده است آنالیز شیمیایی روغن ضروری گیاه در زیرگونه *kurdica* انجام شد که نتایج آن به این شکل است که در روغن صمغ گیاه آلفا-پینن، آلفا-توجن، سابینن، لیمونن و بتا-پینن وجود دارد [۶]. از لحاظ



تغییرات ماکروسکوپی یک سیستم نمره بندی بر اساس زیر استفاده خواهد شد [۱۵].

نمره	شدت کولیت
۰	بدون زخم و التهاب
۱	بدون زخم همراه با افتادگی موضعی
۲	زخم بدون افتادگی
۳	زخم و التهاب در یک ناحیه
۴	زخم با مساحت بیش از ۲ سانتی متر
۵	دو یا چند ناحیه حاوی زخم و التهاب

ارزیابی میکروسکوپی

برای انجام مطالعات اسلایدهای رنگ آمیزی شده از نظر هرگونه تغییر التهابی از قبیل نکروز یا ضخیم شدن مخاط، وجود سلولهای التهابی شامل پلیمورفونوکلئار و آسیب به ساختار کریپت‌ها مورد ارزیابی قرار گرفتند. برای اندازه‌گیری اسکور میکروسکوپی بافت کولون در فرمالدهید ۱۰ درصد نگهداری شد و بافت به قطعات کوچک میکروسکوپی تبدیل شده و با استفاده از Eosin Hematoxylin- رنگ‌آمیزی شد. نمونه‌ها از نظر هرگونه تغییر التهابی مانند نکروز یا ضخیم شدن مخاط، وجود سلولهای التهابی شامل پلی مرفونوکلئار و آسیب به ساختار کریپت‌ها مورد ارزیابی قرار گرفتند [۱۵]. برای ارزیابی تغییرات میکروسکوپی یک سیستم نمره بندی بر اساس زیر استفاده خواهد شد.

نمره	شدت کولیت
۰	بدون زخم و التهاب
۱	بدون زخم همراه با افتادگی موضعی
۲	زخم بدون افتادگی
۳	زخم و التهاب در یک ناحیه
۴	زخم با مساحت بیش از ۲ سانتی متر
۵	دو یا چند ناحیه حاوی زخم و التهاب

اولسروز با استیک اسید و تحت درمان با داروی استاندارد سولفاسالازین)، و سه گروه تحت درمان با گیاه در دوزهای مختلف (۲۵، ۵۰ و ۱۰۰ میلی‌گرم بر کیلوگرم) موش‌ها دسترسی کافی به آب و غذای استاندارد داشته و با اسید پیریک علامت‌گذاری شده تا قابل شناسایی از یکدیگر باشند. تمامی قوانین اخلاقی کار با حیوانات رعایت شد.

القای کولیت

پس از بیهوش کردن رت‌ها با کتامین (۱۰۰ میلی‌گرم بر کیلوگرم) و زایلازین (۱۰ میلی‌گرم بر کیلوگرم) به صورت تزریق داخل صفاقی القای کولیت با استفاده از تجویز مقعدی استیک اسید سه درصد در یک میلی‌لیتر بوسیله لوله مقعدی و سرنگ انجام شد. غذای کلیه موش‌ها ۲۴ ساعت قبل از القای کولیت برداشته شد و در این مدت تنها دسترسی به آب داشتند. بعد از ۲۴ ساعت موش‌ها پس از بیهوش شدن به سمت راست خوابانده شدند و یک سی سی استیک اسید ۴ درصد به صورت داخل رکتال توسط سرنگ انما به آنها تجویز شد. بعد از تزریق استیک اسید حیوانات در وضعیت *Supine Trendelenburg* قرار داده شدند تا از نشت محلول به خارج جلوگیری شود. سه روز پس از القای کولیت حیوانات توسط اتر بیهوش شدند، شکم آنها باز شد و کولون خارج شد. تمام حیوانات در پایان کار با *over dose* اتر کشته شدند. تکه‌های کولون باز شدند و بعد از شستشو با نرمال سالین از لحاظ ماکروسکوپی، بررسی و اسکوربندی شدند [۱۴].

ارزیابی ماکروسکوپی

در مطالعات ماکروسکوپی زخم‌های مخاطی، ضخیم‌شدگی بافت کولون، خونریزی مخاطی، ارتشاحات سلولهای التهابی و درنهایت افزایش وزن توده کولونی ملتهب شده بررسی می‌شود. به منظور اندازه‌گیری اسکور ماکروسکوپی، بافت کولون شست و شو داده شده و بر روی لام ثابت نگه داشته شد. پس از فیکس شدن، با استفاده از کولیس اندازه زخم‌ها در زیر *stereomicroscope* اندازه‌گیری و ثبت شد. برای ارزیابی



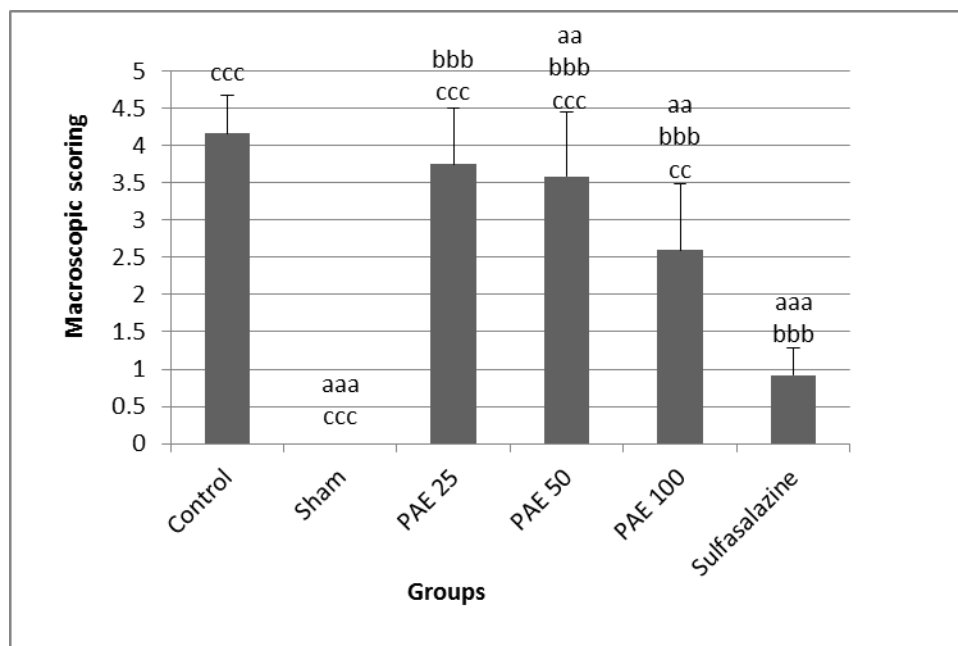
ارزیابی میزان فعالیت آنزیم سیکلواکسیژناز

نتایج

ارزیابی ماکروسکوپی

در بررسی‌های ماکروسکوپی یک گروه سالم مخاط کولون کاملاً نرمال بود. در گروه کنترل منفی تجویز داخل رکتال استیک اسید ۴ درصد موجب ایجاد زخم، چسبندگی، ضخیم شدن دیواره روده و التهاب شدید شد. از سوی دیگر سه دوز ۲۵، ۵۰ و ۱۰۰ میلی‌گرم بر کیلوگرم از اسانس گیاه سقز به موش‌های صحرایی گروه‌های مختلف تجویز شد که داده‌های حاصل از بررسی ماکروسکوپی یک در شکل شماره ۱ در زیر آورده شده است و با گروه‌های کنترل مقایسه شد. بهترین نتیجه در کاهش التهابات و بهبود زخم در موش‌های مبتلا به کولیت در دوز ۱۰۰ میلی‌گرم بر کیلوگرم اسانس دیده شد که دوزهای دیگر موجب کاهش اثر درمانی شدند.

آنزیم سیکلواکسیژناز آنزیمی است که دارای فعالیت پراکسیدازی می‌باشد و آنزیم کلیدی در تبدیل آراشیدونیک اسید به پروستاگلندین‌ها است. دو ایزوفرم از این آنزیم با نام های COX-1 و COX-2 با ژن‌های مستقل و الگوی بیان متفاوت وجود دارد. اساس این روش بر مبنای اکسیداسیون سوبسترای TMPD می‌باشد. بدین‌صورت که آنزیم COX سوبسترا را اکسید کرده و باعث تولید رنگ می‌شود که جذب آن در طول موج ۵۹۰ نانومتر خوانده شد سپس جذب را در فرمول موجود در کیت قرار دادیم و با استفاده از این فرمول میزان فعالیت را به دست آوردیم [۱۶].



شکل شماره ۱- نمره زخم در گروه‌های مختلف مبتلا به کولیت دریافت‌کننده اسانس صمغ گیاه سقز

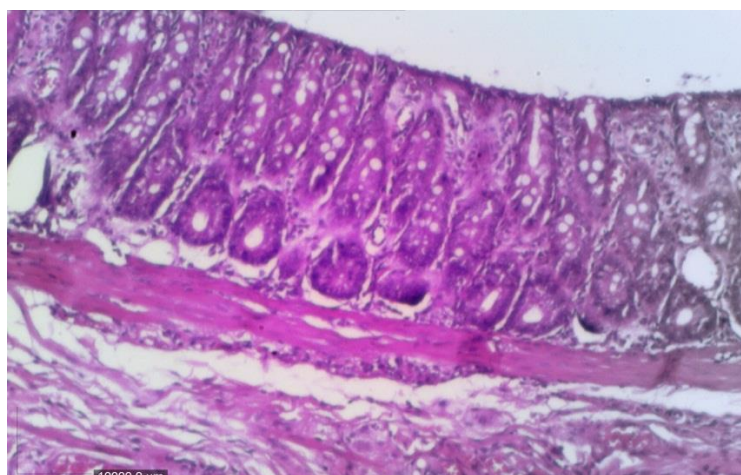
- a: از لحاظ آماری معنی‌داری نسبت به گروه کنترل یا IBD ($P < 0.05$)، aa: از لحاظ آماری معنی‌داری نسبت به گروه کنترل یا IBD ($P < 0.01$)
 aaa: از لحاظ آماری معنی‌داری نسبت به گروه کنترل یا IBD ($P < 0.001$)، b: از لحاظ آماری معنی‌داری نسبت به گروه sham یا normal ($P < 0.05$)
 bb: از لحاظ آماری معنی‌داری نسبت به گروه sham یا normal ($P < 0.01$)، bbb: از لحاظ آماری معنی‌داری نسبت به گروه sham یا normal ($P < 0.001$)
 c: از لحاظ آماری معنی‌داری نسبت به گروه سولفاسالازین ($P < 0.05$)، cc: از لحاظ آماری معنی‌داری نسبت به گروه سولفاسالازین ($P < 0.01$)
 ccc: از لحاظ آماری معنی‌داری نسبت به گروه سولفاسالازین ($P < 0.001$)



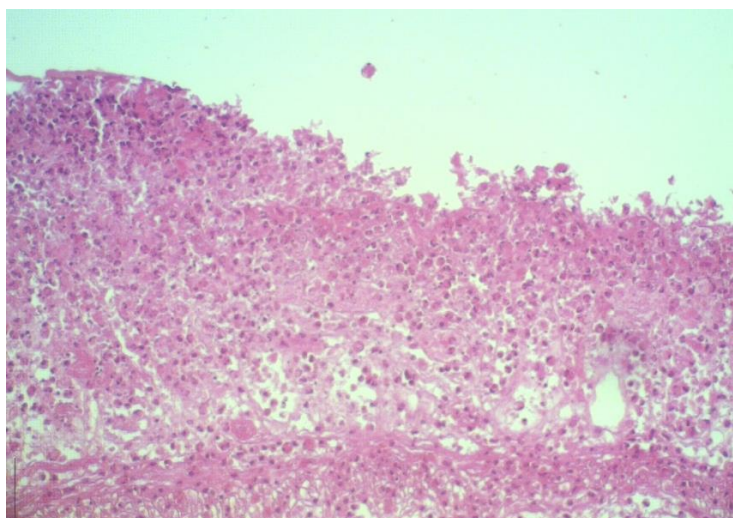
ارزیابی میکروسکوپی

در بررسی‌های میکروسکوپی، مخاط کولون در گروه سالم کاملاً نرمال بود و کریپت‌های نرمال به همراه بافت مخاط روده سالم بدون زخم و زیر مخاط طبیعی دیده شد (شکل شماره ۲). در گروه کنترل منفی ادم، تجمع پلی نوکلئردر مخاط، نکروز کامل مخاط و زیر مخاط، کولیت بسیار شدید و اولسر و آبسه‌های غاری شکل دیده شدند (شکل شماره ۳). در گروه کنترل مثبت (سولفاسالازین) ضایعات و التهاب مختصری دیده شد و کریپت‌ها نسبتاً کاهش یافتند و نکروز کانونی خفیف در مقایسه با گروه

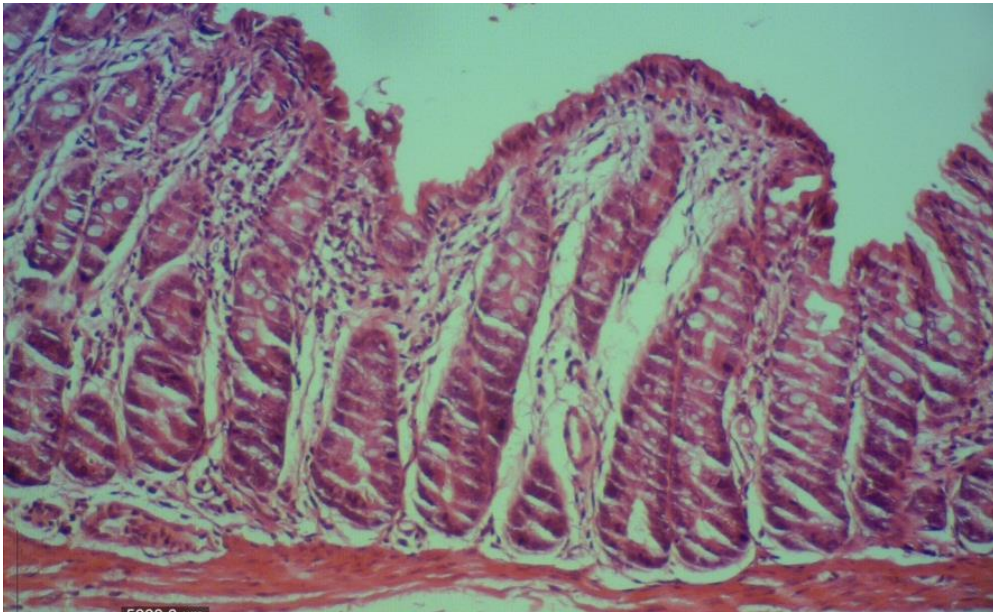
کنترل مثبت دیده شد (شکل شماره ۴). در گروه درمانی با دوز ۲۵ میلی‌گرم بر کیلوگرم نکروز شدید و از بین رفتن مخاط به همراه التهاب مخاط و زیر مخاط دیده شد (شکل شماره ۵). در دوز ۵۰ میلی‌گرم بر کیلوگرم مخاط سالم تجمع خفیف سلول‌های التهابی و التهاب زیر مخاط مشهود است (شکل شماره ۶). در دوز درمانی ۱۰۰ میلی‌گرم بر کیلوگرم مخاط در اغلب نواحی سالم و ادم و پرخونی خفیف زیر مخاط دیده می‌شود (شکل شماره ۷).



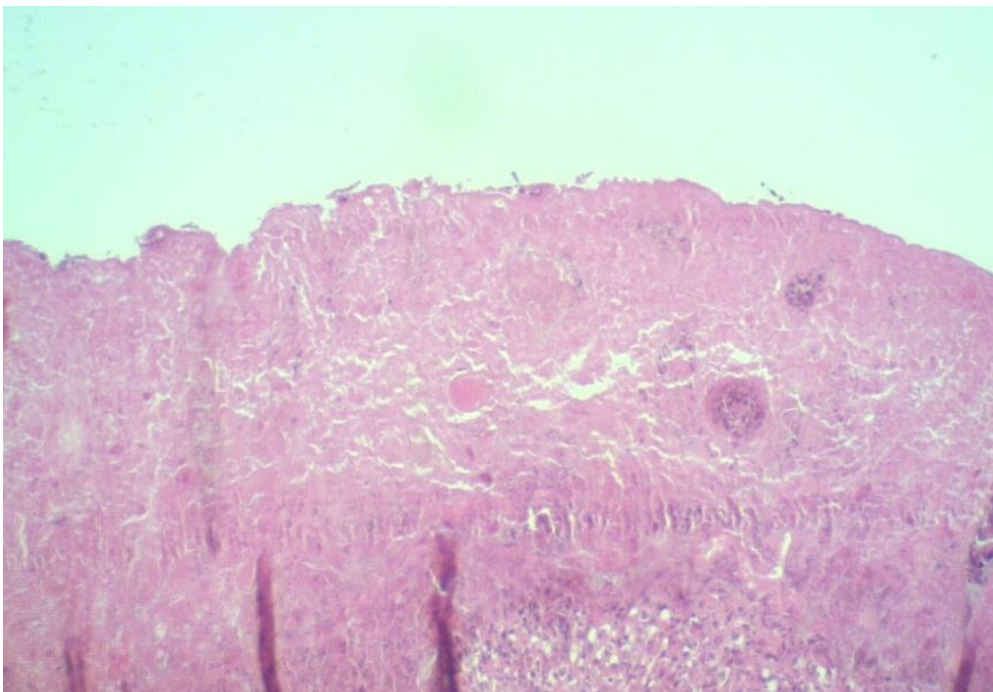
شکل شماره ۲ - مقطعی از بافت کولون نرمال گروه سالم (رنگ آمیزی H&E) کریپت‌های نرمال به همراه بافت مخاط روده سالم بدون زخم و زیر مخاط طبیعی دیده شد.



شکل شماره ۳- مقطعی از بافت کولون گروه کنترل منفی (استیک اسید) (رنگ آمیزی H&E) نکروز کامل مخاط و زیر مخاط، کولیت بسیار شدید، نفوذ نوتروفیل و ائوزینوفیل به لایه مخاطی و زیر مخاط کولون مشاهده شد.

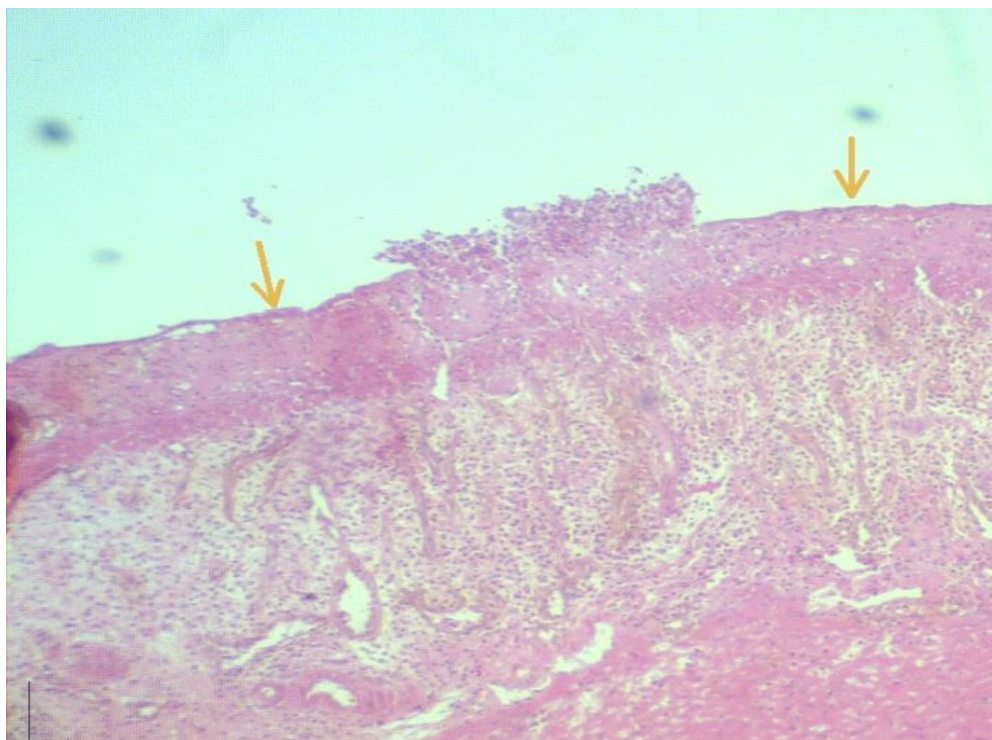


شکل شماره ۴- تصویر میکروسکوپی مقطعی از بافت کولون گروه درمان با سولفاسالازین (رنگ آمیزی H&E) در ارزیابی میکروسکوپی یک گروه سولفاسالازین، کاهش نسبی تعداد کریپت‌ها و نکروز کانونی خفیف در مقایسه با گروه کنترل مثبت مشاهده شد.

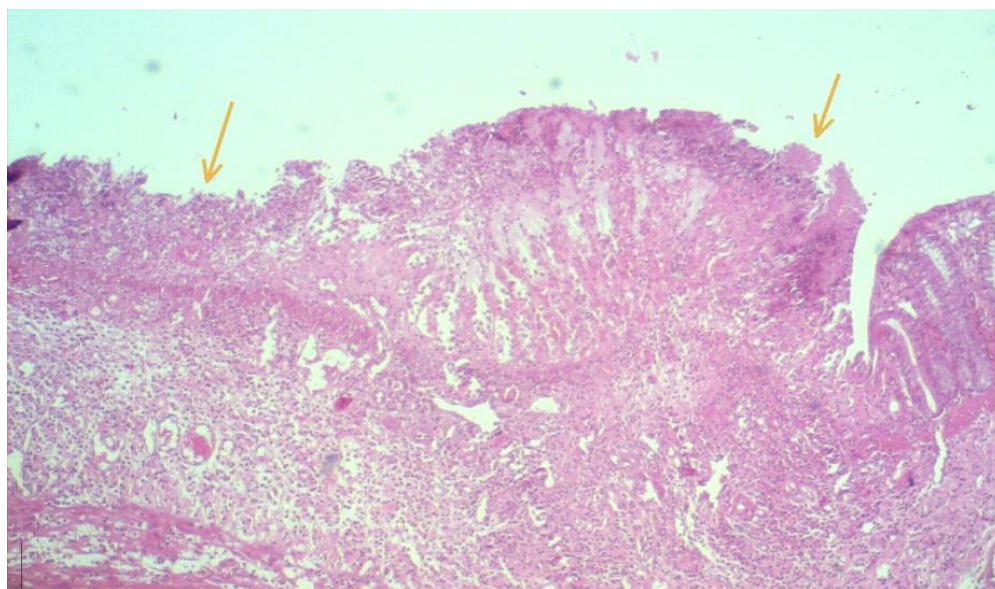


شکل شماره ۵- مقطعی از بافت کولون گروه درمانی دوز ۲۵ میلی‌گرم بر کیلوگرم (رنگ آمیزی H&E) نکروز شدید و از بین رفتن مخاط به همراه التهاب زیر مخاط دیده شد.





شکل شماره ۶- مقطعی از بافت کولون گروه درمانی دوز ۵۰ میلی گرم بر کیلوگرم (رنگ آمیزی H&E) مخاط سالم، تجمع خفیف سلولهای التهابی و التهاب زیر مخاط مشهود است.



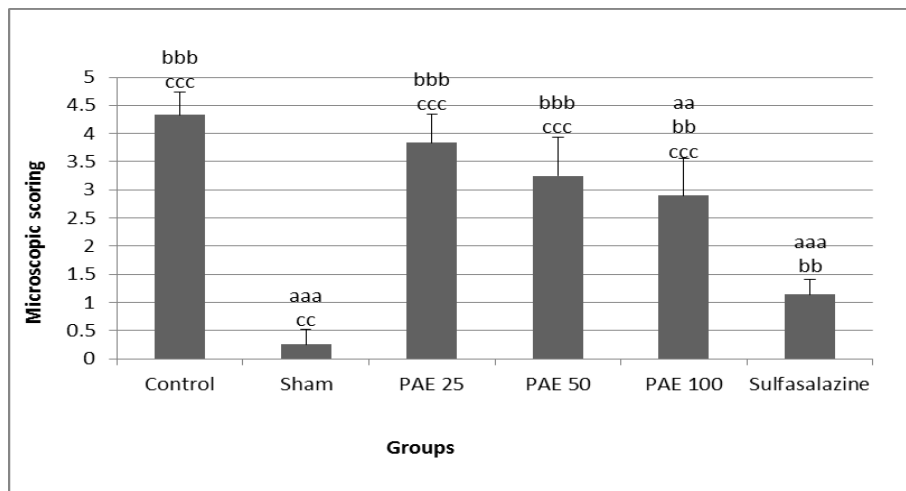
شکل شماره ۷- مقطعی از بافت کولون گروه درمانی دوز ۱۰۰ میلی گرم بر کیلوگرم (رنگ آمیزی H&E) مخاط در اغلب نواحی سالم است، ادم و پرخونی خفیف زیرمخاط دیده می شود.

ایزوفرم از این آنزیم با ژن های مختلف و الگوی بیان متفاوت وجود دارد. پس از به دست آوردن میزان فعالیت آنزیم سیکلوآکسیژناز نمودار زیر به دست آمد (شکل شماره ۹). با توجه به اینکه آنزیم سیکلو آکسیژناز یک مارکر التهابی می باشد در شرایط التهابی میزان فعالیت این آنزیم بیشتر می شود. با توجه به نمودار بالا در گروه دریافت کننده اسانس میزان فعالیت این آنزیم نسبت به گروه بیمار کاهش یافته است که نشان از اثر درمانی اسانس صمغ گیاه سقز می باشد.

داده های حاصل از بررسی میکروسکوپی در شکل شماره ۸ مورد تجزیه و تحلیل آماری و مقایسه قرار گرفتند. دوز ۱۰۰ میلی گرم بر کیلوگرم اسانس، بهترین اثر درمانی را نسبت به سایر گروه ها نشان داد (شکل شماره ۸).

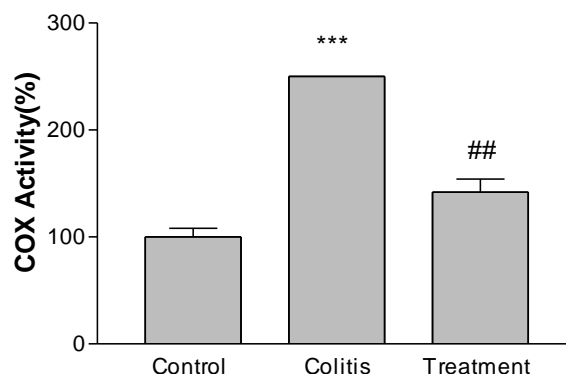
نتایج بررسی میزان فعالیت آنزیم سیکلوآکسیژناز

آنزیم سیکلوآکسیژناز (COX) آنزیم کلیدی در تبدیل اسید آراشیدونیک به پروستاگلاندین ها است. در پستانداران دو



شکل شماره ۸ - اثر دوزهای درمانی مختلف اسانس صمغ گیاه سقز بر اسکوربندی میکروسکوپی

a: از لحاظ آماری معنی داری نسبت به گروه کنترل یا IBD ($P < 0.05$), aa: از لحاظ آماری معنی داری نسبت به گروه کنترل یا IBD ($P < 0.01$)
 aaa: از لحاظ آماری معنی داری نسبت به گروه کنترل یا IBD ($P < 0.001$), b: از لحاظ آماری معنی داری نسبت به گروه sham یا normal ($P < 0.05$)
 bb: از لحاظ آماری معنی داری نسبت به گروه sham یا normal ($P < 0.01$), bbb: از لحاظ آماری معنی داری نسبت به گروه sham یا normal ($P < 0.001$)
 c: از لحاظ آماری معنی داری نسبت به گروه سولفاسالازین ($P < 0.05$), cc: از لحاظ آماری معنی داری نسبت به گروه سولفاسالازین ($P < 0.01$), ccc: از لحاظ آماری معنی داری نسبت به گروه سولفاسالازین ($P < 0.001$)



شکل شماره ۹ - میزان فعالیت آنزیم سیکلوآکسیژناز در گروه دریافت کننده اسانس (دوز ۱۰۰ میلی گرم بر کیلوگرم) و کنترل. *** تفاوت معنی داری نسبت به گروه کنترل، ## تفاوت معنی دار با گروه کولیت



بحث

دلایل اثربخشی آن در مدل کولیت اولسراتیو مورد بررسی در این مطالعه باشد. در مطالعات پیشین اثر آنتی‌اکسیدانتی این صمغ به اثبات رسیده است. همچنین اثرات ضد التهابی این گیاه یکی دیگر از مکانیسم‌های فارماکولوژیک آن در بروز خاصیت محافظتی در کولیت اولسروز است. مهار سیتوکین‌های پیش التهابی مانند COX نیز می‌تواند یکی دیگر از دلایل اثر این گیاه باشد. همچنین افزایش آنژیوژنز نیز در مطالعات پیشین به عنوان یک مکانیسم اثر برای سقز گزارش شده است [۲۱-۱۹].

نتیجه‌گیری

در مجموع باتوجه به نتایج حاصل از این مطالعه و ارزیابی نتایج میکروسکوپی و ارزیابی ماکروسکوپی، و از طرفی نتایج میزان فعالیت آنزیم COX (که یک مارکر التهابی می‌باشد و در شرایط التهابی افزایش و در صورت درمان با اسانس صمغ گیاه سقز میزان فعالیت این مارکر التهابی کاهش چشمگیری دارد) می‌توان به این نتیجه رسید که این گیاه می‌تواند اثرات مفیدی در درمان بیماری کولیت اولسراتیو که یک نوع اختلال گوارشی التهابی می‌باشد، داشته باشد. در ضمن در این مطالعه با توجه به ارزیابی میکروسکوپی و ماکروسکوپی نشان داده شد که در دوز درمانی ۱۰۰ میلی‌گرم بر کیلوگرم ایده‌آل‌ترین اثرات دیده می‌شود.

در ایران به صورت سنتی گیاه سقز برای درمان التهاب زخم استفاده می‌شود. در این مطالعه اثرات *in-vivo* پماد گیاه سقز در درمان زخم ارزیابی شده است. نتایج نشان می‌دهد عصاره هیدروآتانولی این گیاه در درمان زخم مورد توجه می‌باشد [۱۷]. در سال ۲۰۱۵ تحقیقی توسط دکتر مینایان، دکتر کریمی و دکتر قنادی در ارتباط با اثر ضد التهابی صمغ گیاه سقز در کولیت حاد القا شده با کمک استیک اسید انجام شد که در آن اثرات ضد التهابی این گیاه به اثبات رسیده است [۱۸]. تاکنون مطالعات بسیاری در مورد کولیت اولسراتیو و تأثیر درمانی گیاهان مختلف در این بیماری صورت گرفته است که از نظر هدف مطالعه، گونه‌های حیوانی مورد استفاده، طول مدت مطالعه و نیز شاخص‌های مورد بررسی متفاوت می‌باشند. در یک مطالعه در سال ۲۰۱۶ دکتر غلامی و همکارانشان اثر درمانی میوه گیاه سقز را در ترکیب با بوتیرات در موش‌های مبتلا به کولیت القا شده بکار بردند. در نتیجه مشخص شده است که این ترکیب درمانی باعث کاهش شدت اثر کولیت در موش‌های مورد آزمایش می‌شود [۱۸]. اثرات آنتی‌اکسیدانتی و مهار استرس اکسیداتیو نقش به‌سزایی در ایجاد اثرات محافظتی صمغ گیاه سقز در برابر کولیت دارد. در نتیجه، خواص آنتی‌اکسیدانتی اسانس مورد استفاده می‌تواند یکی از

منابع

1. Chumanevich AA, Chaparala A, Witalison EE, Tashkandi H, Hofseth AB, Lane C, Pena E, Liu P, Pittman DL, Nagarkatti P and Nagarkatti M. Looking for the best anti-colitis medicine: A comparative analysis of current and prospective compounds. *Oncotarget*. 2017; 8 (1): 228.
2. Castele NV, Herfarth H, Katz J, Falck-Ytter Y and Singh S. American Gastroenterological Association Institute technical review on the role of therapeutic drug monitoring in the management of inflammatory bowel diseases. *Gastroenterol*. 2017; 153 (3): 835-57.
3. Farzaei MH, Bahramsoltani R, Abdolghaffari AH, Sodagari HR, Esfahani SA and Rezaei N. A mechanistic review on plant-derived natural compounds as dietary supplements for prevention of inflammatory bowel disease. *Expert. Rev. Gastroenterol. Hepatol*. 2016; 10 (6): 745-58.
4. Rezaei M, Farahpour R, Sharif A, Asili J and Iranshahi M. Chemical composition, antioxidant and antibacterial properties of Bene (*Psitacia atlantica* subsp. *mutica*) hull essential oil. *J. Food Sci. Technol*. 2015; 25: 6784 - 90.



5. Avicenna. The Canon. Tehran, Iran: Soroush Press; Translated by: A. Shrafkandi. 2008, P. 531.
6. Mecherara-Idjeri S, Hassani A, Castola V and Casanova J. Composition of leaf, fruit and gall essential oils of Algerian *Pistacia atlantica* desf. *J. Essent. Oil Res.* 2008; 20 (3): 215 - 219.
7. Bozorgi M, Memariani Z, Mobli M, Salehi Surmaghi MH, Shams-Ardekani MR and Rahimi R. Five *Pistacia* species (*P. vera*, *P. atlantica*, *P. terebinthus*, *P. khinjuk*, and *P. lentiscus*): A Review of Their Traditional Uses. *Phytochem. Pharmacol.* 2013; 15: 219815. doi: 10.1155/2013/219815.
8. Kole C. Wild Crop Relatives Springer; 2011, pp: 97-122.
9. Mohammad Sharif Sharifi, Stuart Loyd Hazell, GC-MS Analysis and Antimicrobial activity of the essential oil of the trunk exudates from *Pistacia atlantica kurdica*, *J. Pharm. Sci. and Res.* 2011; 3 (8): 1364-1367.
10. Peksel A. Antioxidative properties of decoction of *Pistacia atlantica* Desf. leaves. *Asia. J. Chem.* 2008; 20 (1): 681-693.
11. Taran M, Mohebbali M and Esmaeli J. In vivo efficacy of gum obtained *Pistacia atlantica* in experimental treatment of cutaneous leishmaniasis. *Iran. J. Public. Health.* 2010; 39 (1): 36-41.
12. Kaliora AC, Stathopoulou MG, Triantafyllidis JK, Dedoussis GVZ and Andrikopoulos NK. Chios mastic treatment of patients with active Crohn's disease. *W. J. Gastroenterol.* 2007; 13 (5): 748-753.
13. Rahimi R, Baghaei A, Baeeri M and et al. Promising effect of Magliasa, a traditional Iranian formula, on experimental colitis on the basis of biochemical and cellular findings. *W. J. Gastroenterol.* 2013; 19 (12): 1901-1911.
14. Farahpour MR, Mirzakhani N, Doostmohammadi J and Ebrahimzadeh M. Hydroethanolic *Pistacia atlantica* hulls extract improved wound healing process; evidence for mast cells infiltration, angiogenesis and RNA stability. *Int. J. Surg.* 2015; 13 Suppl 1: 38.
15. Farzaei MH, Khazaei M, Abasabadi Z, Feyzmahdavi M and Mohseni GR. Protective effect of *Tragopogon graminifolius* DC. Against ethanol induced gastric ulcer in rat. *Iran. Red Crescent. Med. J.* 2013; 15 (9): 813-816.
16. Shin SH, Song JL, Park MG, Park MH, Hwang SJ and Park KY. Effects of natural raw meal (NRM) on high-fat diet and dextran sulfate sodium (DSS)-induced ulcerative colitis in C57BL/6J mice. *Nutr. Res. Pract.* 2015; 9 (6): 619-27.
17. Minaiyan M, Karimi F and Ghannadi A. Anti-inflammatory effect of *Pistacia atlantica* subsp. *kurdica* volatile oil and gum on acetic acid-induced acute colitis in rat. *Research Journal of Pharmacognosy* 2015; 2 (2): 1-12.
18. Gholami M, Ghasemi-Niri SF, Maqbool F, Baeeri M, Memariani Z, Pousti I and Abdollahi M. Experimental and Pathological study of *Pistacia atlantica*, butyrate, *Lactobacillus casei* and their combination on rat ulcerative colitis model. *Pathol. Res. Pract.* 2016; 3: S0344-0338.
19. Bozorgi M, Memariani Z, Mobli M, Salehi Surmaghi, MH, Shams-Ardekani MR and Rahimi R. Five *Pistacia* species (*P. vera*, *P. atlantica*, *P. terebinthus*, *P. khinjuk*, and *P. lentiscus*): a review of their traditional uses, phytochemistry, and pharmacology. *ScientificWorldJournal.* 2013; 15: 219815. doi: 10.1155/2013/219815.
20. Gourine N, Yous fi M, Bombarda I, Nadjemi B and Gaydou E. Seasonal variation of chemical composition and antioxidant activity of essential oil from *Pistacia atlantica* Desf. leaves. *J. Am. Oil Chem. Soc.* 2010; 87 (2): 157-166.
21. Heidarian E, Jafari-Dehkordi E, Valipour P, Ghatreh-Samani K and Ashrafi-Eshkaftaki L. Nephroprotective and anti-inflammatory effects of *Pistacia atlantica* leaf hydroethanolic extract against gentamicin-induced nephrotoxicity in rats. *J. Diet. Supplement.* 2017; 14 (5): 489-502.



Biochemical and Histopathological Evidence on the Beneficial Effects of Essential Oil of *Pistacia atlantica* Oleoresin in Acetic Acid-induced Colitis

Bahrami GhR (Pharm.D., Ph.D.)¹, Sotoudehkia Sh (Pharm.D.)¹, Hosseinzadeh L (Ph.D.)¹, Farzaei MH (Pharm.D., Ph.D.)^{1*}, Shokoohinia Y (Ph.D.)¹

1- Pharmaceutical Sciences Research Center, Kermanshah University of Medical Sciences, Kermanshah, Iran

*Corresponding author: Pharmaceutical Sciences Research Center, Kermanshah University of Medical Sciences, Kermanshah, Iran

Tel: +98-8334276480- Fax: +98-8334276493

Email: mh.farzaei@gmail.com

Abstract

Background: *Pistacia atlantica* subsp. *kurdica* is an endemic plant of Iran which belongs to Anacardiaceae family. This plant has been proposed as an efficacious remedy for gastrointestinal diseases such as inflammatory bowel disease, colitis, and peptic ulcer.

Objective: In this study we decided to evaluate the efficacy and pharmacological mechanisms involved in anti-colitis effect of essential oil of *Pistacia atlantica* in Wistar rats.

Method: Sixty Wistar rats were selected for this study and were categorized to 6 groups. Experimental colitis was induced with 3% acetic acid solution. Animals of treatment groups received different daily doses of the essential oil (25, 50, and 100 mg/Kg, orally) and Sulphasalazine (as the standard drug), for 7 days. At the end of the study, the rats were sacrificed and the colon was removed and assessed for macroscopic and microscopic changes. Also, in order to identify the mechanisms involved in anti-colitis effect of this natural drug, the level of cyclooxygenase (COX)-2 were evaluated.

Results: The essential oil of *Pistacia atlantica* gum significantly reduced macroscopic and microscopic scores of colitis compared with control group ($P < 0.01$). The essential oil with the dose of 100 mg/kg showed the highest anti-colitis effect. The oil of *P. atlantica* remarkably suppressed the level of COX-2 in colon tissue ($P < 0.05$).

Conclusion: This research has proved the protective effect of oral administration of essential oil of *P. atlantica* gum on ulcerative colitis in rats. This natural drug performs anti-colitis potential through inhibiting the pro-inflammatory cytokines.

Keywords: *Pistacia atlantica*, Herbal medicine, Inflammatory bowel disease, Inflammatory cytokines

