

اثر عصاره آبی قارچ *Inocutis levis* بر هیستوپاتولوژی کبد و هیپرتریگلیسریدمی موش‌های صحرائی نر نژاد ویستار تغذیه شده با محلول ساکارز

زهرا احسانی فرد^۱، فرشته میرمحمد رضایی^{۱*}، معصومه قبادنژاد^۲، علیرضا صفرزاده^۳

۱- استادیار، گروه زیست‌شناسی، دانشکده علوم پایه، دانشگاه مازندران، بابلسر، ایران

۲- استادیار، پژوهشکده زیست فناوری، سازمان پژوهش‌های علمی و صنعتی ایران، تهران، ایران

۳- دانشیار، گروه فیزیولوژی ورزشی، دانشکده‌ی علوم ورزشی، دانشگاه مازندران، بابلسر، ایران

* آدرس مکاتبه: بابلسر، خیابان شهید بهشتی، پردیس دانشگاه مازندران، دانشکده علوم پایه

صندوق پستی: ۹۵۴۴۷-۴۷۴۱۶

تلفن: ۰۹۱۲۷۴۳۱۵۴۴

پست الکترونیک: f.mirmohammadrezaei@umz.ac.ir, fereshteh.mmrezaei@gmail.com

تاریخ دریافت: ۹۶/۹/۲۴ تاریخ تصویب: ۹۷/۴/۱۷ doi: 10.29252/jmp.2.70.181

چکیده

مقدمه: رژیم‌های غذایی غنی از کربوهیدرات‌های ساده می‌تواند چاقی و سندرم متابولیک را القا کند.

هدف: در این مطالعه اثر عصاره آبی قارچ *Inocutis levis* بر سطوح لیپیدهای سرمی و بافت کبد در موش‌های تغذیه شده با ساکارز مورد بررسی قرار گرفت.

روش بررسی: ۳۲ موش نر نژاد ویستار به ۴ گروه تقسیم شدند: ۱- گروه کنترل، ۲- گروهی که با محلول ساکارز به مدت ۱۲ هفته تغذیه شد و ۳ و ۴- گروه‌های تیمار که غلظت‌های ۵۰ و ۱۵۰ میلی‌گرم بر کیلوگرم وزن بدن عصاره آبی *I. levis* به مدت ۲ هفته همراه با محلول ساکارز دریافت کردند. بعد از ۱۲ هفته لیپیدهای سرم خون و آنزیم‌های کبدی و بافت کبد ارزیابی شدند. مقاطع بافت کبد با رنگ هماتوکسیلین-ائوزین رنگ آمیزی شدند.

نتایج: نتایج نشان دادند که رژیم غذایی غنی از ساکارز تری‌گلیسرید و آنزیم‌های کبدی را افزایش داد و سبب القاء التهاب خفیفی در بافت کبد در مقایسه با گروه کنترل شد ($P < 0/001$). همچنین در موش‌هایی که با عصاره آبی *I. levis* تیمار شدند، سطوح تری‌گلیسرید در سرم خون کاهش یافتند و سطح آنزیم کبدی Aspartate aminotransferase (AST) نیز کاهش یافت ($P < 0/001$ و $P < 0/01$). علاوه بر این، عصاره آبی *I. levis* نفوذ لکوسیت‌ها در بافت کبد را کاهش دادند.

نتیجه‌گیری: یافته‌ها نشان می‌دهد که عصاره آبی قارچ *I. levis* پتانسیل کنترل هیپرتری‌گلیسریدمی داشته و به نظر می‌رسد التهاب بافت کبد را کاهش می‌دهد.

کل واژگان: *I. levis*، التهاب، کبد، محلول ساکارز



مقدمه

در دهه‌های اخیر مصرف مونوساکاریدها و دی ساکاریدهایی مانند ساکارز و فروکتوز در رژیم غذایی افزایش یافته است [۱]. رژیم غذایی غنی از ساکارز می‌تواند سندرم متابولیک شامل هیپرتری گلیسریدمی، مقاومت به انسولین، فشار خون بالا، هیپر انسولینمی، استئاتوز، استرس اکسیداتیو و افزایش وزن کبد را تحریک کند [۲]. سندرم متابولیک با افزایش تجمع تری آسید گلیسرول و تولیدات کبدی همراه می‌باشد [۳]. همچنین مطالعات نشان داده است که دیابت نوع دو و بیماری کبد غیرچرب (NFLD) با مصرف کربوهیدرات‌ها افزایش می‌یابد [۴]. از طرف دیگر رژیم غذایی غنی از ساکارز می‌تواند چاقی را القاء کند [۵]. همچنین مطالعات نشان داده است که بیماری‌های متابولیک می‌توانند باعث آسیب به اندام‌هایی مانند کبد، کلیه، قلب، و مغز شوند [۶]. به طوری که دیابت نوع دو و بیماری کبد غیرچرب می‌تواند به کبد آسیب زده و به بیماری‌های کبدی مانند استئاتوز و سیروز منجر شود [۷]. کبد نقش مهمی در تنظیم هموستاز گلوکز و سطوح کلسترول سرم دارد و گلوکونئوز را تنظیم می‌کند [۸]. علاوه بر این، رژیم‌های غذایی غنی از چربی و فروکتوز باعث تولید گونه‌های اکسیژن فعال (ROS) شده و آنزیم‌های آنتی‌اکسیدان و سیستم‌های ضد التهاب را تخریب می‌کند [۹].

قارچ‌ها منابع غنی از ترکیبات دارویی طبیعی می‌باشند. متابولیت‌های ثانویه آنها شامل پلی‌ساکاریدها، لکترین‌ها، پلی‌فنل‌ها، آلکالوئیدها، تریپن‌ها و آنتی‌بیوتیک‌ها کاربرد دارویی دارند [۱۰]. قارچ‌ها همچنین حاوی مقادیر زیادی پروتئین، مواد معدنی، ویتامین‌ها و مقادیر کمی کربوهیدرات هستند و سطوح پایینی از کلسترول و چربی دارا می‌باشند [۸]. قارچ‌های دارویی در درمان بسیاری از بیماری‌ها در طب سنتی کشورهای آسیایی مانند ژاپن، کره، چین و هند مورد استفاده قرار می‌گیرند [۸]. به طوری که ترکیبات فعال زیستی موجود در بعضی قارچ‌ها می‌توانند عملکرد کبد، پانکراس و دیگر غدد درون‌ریز را تحت تأثیر قرار دهند و دارای خواص ضد دیابت، ضد سرطان، آنتی‌اکسیداتیو، ضد جهش می‌باشند. آنها همچنین می‌توانند کبد را در مقابل آسیب‌های سمی محافظت کنند [۸].



I. levis یک پلی پور بازیدیومیست از راسته Hymenochaetales می‌باشد و به رنگ زرد مایل به قهوه‌ای روی تنه درختان زنده در آسیا تولید می‌شود [۱۱، ۱۲] که در ایران شناسایی شده و خواص دارویی آن برای اولین بار در این مطالعه مورد بررسی قرار گرفته است.

با توجه به گسترش استفاده از ترکیبات قندی در رژیم غذایی و افزایش بیماری دیابت و بیماری‌های کبدی و همچنین اثرات جانبی داروهای مؤثر در این بیماری‌ها در این مطالعه برآن شدیم تا اثر عصاره آبی *I. levis* را به عنوان یک ترکیب طبیعی بر پروفایل لیپیدی و هیستوپاتولوژی کبد در رت‌های با رژیم غذایی غنی از ساکارز بررسی کنیم. در این مدل حیوانی تغذیه شده با ساکارز هیپر تری گلیسریدمی و التهاب خفیفی در بافت کبد القا شد.

مواد و روش‌ها

نمونه‌های قارچی در طول سال ۱۳۹۴ با شماره هرباریومی "قبادنژاد ۴۰۸۳، ۴۰۸۴ و ۴۰۸۵" از شهر تهران (ایران) جمع‌آوری و به عنوان *I. levis* شناسایی شدند. قطعاتی از میوه‌های هر نمونه قارچ در هرباریوم ICH در سازمان پژوهش‌های علمی و صنعتی ایران قرار داده شدند. نمونه‌ها خشک شدند و ۲۴۰ گرم از پودر قارچ در ۲۰۰ میلی‌لیتر آب مقطر در دمای اتاق به مدت ۳ روز خیسانده شد و با کاغذ صافی صاف شد. محلول به دست آمده روی بن ماری با دمای ۴۰-۵۰ درجه سانتی‌گراد تبخیر (خشک) شد. عصاره در یخچال در دمای ۴ درجه سانتی‌گراد نگهداری شد [۱۳].

۳۲ موش نر نژاد ویستار به چهار گروه هشت تایی تقسیم شدند: گروه کنترل، گروه تغذیه شده با محلول ساکارز ۳۰ درصد (ساکارز) به مدت ۱۲ هفته، دو گروه تیمار که علاوه بر محلول ساکارز عصاره آبی *I. levis* را در غلظت‌های ۵۰ و ۱۵۰ میلی‌گرم بر کیلوگرم (ساکارز + عصاره) به مدت ۲ هفته به صورت درون صفاقی دریافت کردند.

پس از ناشتایی شبانه حیوانات مورد آزمایش با تزریق درون صفاقی ترکیبی از کتامین (۷۰ mg/kg) و زایلوزین

عصاره آبی *I. levis* در هر دو غلظت HDL را در موش‌های تغذیه شده با ساکارز در مقایسه با گروه ساکارز کاهش داد ($P < 0/05$). سطح LDL نیز تفاوت معنی‌داری در بین گروه‌ها نشان نداد (جدول شماره ۱).

سطح فعالیت AST در موش‌های تغذیه شده با ساکارز نسبت به گروه کنترل افزایش معنی‌داری نشان داد ($P < 0/01$). تیمار با عصاره آبی *I. levis* در غلظت‌های ۵۰ و ۱۵۰ میلی‌گرم بر کیلوگرم سطح AST سرم در موش‌های تغذیه شده با ساکارز را در مقایسه با گروه ساکارز کاهش معنی‌داری داد ($P < 0/01$). اما سطوح ALT در گروه تغذیه شده با ساکارز در مقایسه با گروه کنترل تغییری نشان نداد. همچنین عصاره آبی *I. levis* در غلظت‌های ۵۰ و ۱۵۰ میلی‌گرم بر کیلوگرم سطح ALT سرم را در موش‌های تغذیه شده با ساکارز در مقایسه با موش‌هایی که ساکارز را به تنهایی دریافت کرده بودند تغییر نداد (جدول شماره ۱).

مقاطع بافت کبد در گروه کنترل ساختمان نرمالی شامل لوبول‌های کبدی، ورید مرکزی، هپاتوسیت‌ها، سینوزوئیدها را نشان می‌دهد. در موش‌های تغذیه شده با محلول ساکارز ۳۰ درصد ورید مرکزی در مقایسه با گروه کنترل کمی متسع شده است. عصاره آبی *I. levis* در غلظت ۱۵۰ میلی‌گرم بر کیلوگرم ورید مرکزی را نسبت به موش‌های تغذیه شده با ساکارز تغییر نداد. اما عصاره در غلظت ۵۰ میلی‌گرم بر کیلوگرم قطر ورید مرکزی را در موش‌های تغذیه شده با ساکارز در مقایسه با موش‌هایی که ساکارز را به تنهایی دریافت کرده بودند، کاهش داد. همچنین بررسی مقاطع بافت کبد نفوذ لکوسیت‌ها را در اطراف ورید مرکزی را که نشان‌دهنده التهاب خفیف کبد می‌باشد در موش‌های تغذیه شده با ساکارز نشان داد. در صورتی که عصاره آبی *I. levis* در غلظت‌های ۵۰ و ۱۵۰ میلی‌گرم بر کیلوگرم نفوذ لکوسیت‌ها در اطراف ورید مرکزی را در موش‌های تغذیه شده با ساکارز کاهش داد (شکل شماره ۱).

(۳/۵ mg/kg) بیهوش شدند. سپس با برش در ناحیه شکم و قفسه سینه به مقدار ۸ میلی‌لیتر خون از قلب با سرنگ کشیده شد. پس از جمع‌آوری خون، نمونه‌ها به مدت نیم ساعت، در محیط آزمایشگاه قرار داده شد تا منعقد شوند. سپس لوله‌های آزمایش به مدت ۱۵ دقیقه با سرعت ۳۰۰۰ دور بر دقیقه سانتریفیوژ شدند. نمونه‌های سرم جدا شد و برای اندازه‌گیری سطوح کلسترول، High-density lipoprotein (HDL)، Low-density lipoprotein (LDL)، تری‌گلیسرید، آنزیم کبدی AST و Alanine aminotransferase (ALT) Transeaminase به آزمایشگاه تشخیص طبی ارسال شد. کبد موش‌ها پس از خارج شدن در فرمالین ۱۰ درصد تثبیت شد و سپس در پارافین قالب‌گیری شد. قطعاتی از بافت کبد با میکروتوم (۷ میکرومتر) برش‌گیری شد، با هماتوکسیلین و اتوزین رنگ‌آمیزی شد و سپس با میکروسکوپ نوری مورد بررسی قرار گرفت.

داده‌ها به کمک روش ANOVA یک طرفه و تست تعقیبی توکی مورد تجزیه و تحلیل آماری قرار گرفتند. مقدار P به طور معنی‌داری در $P < 0/05$ پذیرفته شد. همه داده‌ها به صورت $\text{Mean} \pm \text{SD}$ گزارش شدند.

نتایج

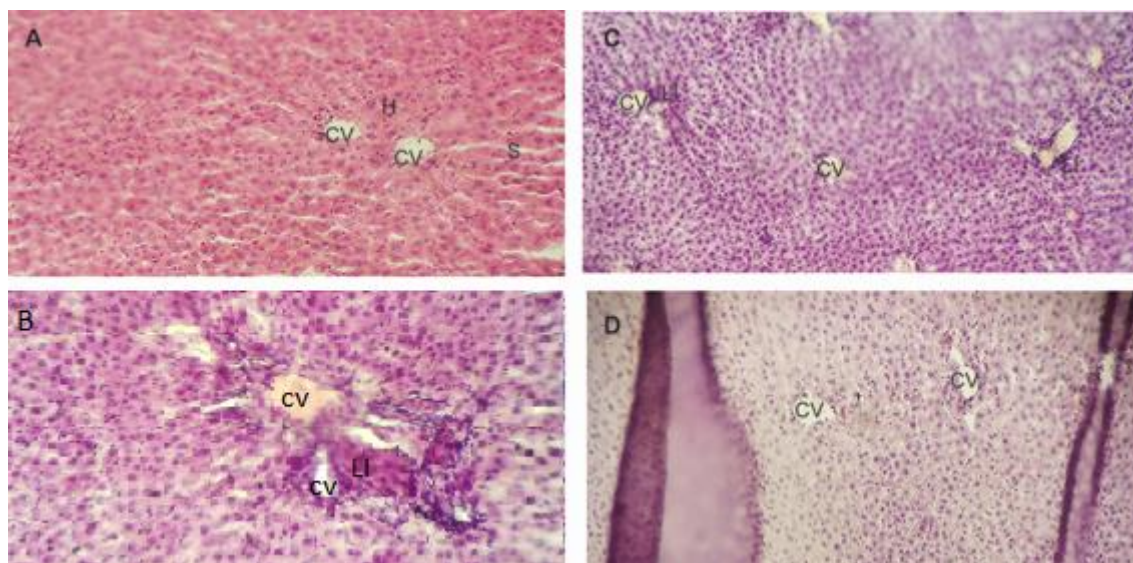
سطوح کلسترول سرم تفاوت معنی‌داری در بین گروه‌ها نشان نداد. تغذیه با محلول ساکارز ۳۰ درصد سطح تری‌گلیسرید را در مقایسه با گروه کنترل به طور معنی‌داری افزایش داد ($P < 0/01$). اما عصاره آبی *I. levis* در هر دو دوز ۵۰ و ۱۵۰ میلی‌گرم بر کیلوگرم وزن بدن سطح تری‌گلیسرید را در موش‌های تغذیه شده با ساکارز کاهش داد ($P < 0/01$ و $P < 0/01$). به علاوه، تغذیه با محلول ساکارز سطح HDL را در مقایسه با گروه کنترل کاهش داد ($P < 0/05$). علاوه بر این،



جدول شماره ۱ - اثر عصاره آبی *I. levis* بر سطوح کلسترول، تری گلیسرید، HDL، LDL، ALT و AST در سرم خون موش‌های تغذیه شده با رژیم غنی از ساکارز

متغیر	گروه	کنترل	ساکارز	ساکارز+ عصاره (۵۰ mg/kg)	ساکارز+عصاره (۱۵۰ mg/kg)
کلسترول (mg/dl)		۵۵/۵±۷/۹۳	۶۸±۸/۸۳	۶۴±۶/۹۷	۵۹±۱۱/۰۱
TG (mg/dl)		۶۳/۵±۱۹/۴۶	۲۴۲/۳۳±۱۷/۶۷***	۱۱۲/۵±۳۱/۳۹+++	۱۴۳/۷۵±۳۸/۴۳++
HDL (mg/dl)		۲۷±۱۰/۴۲	۱۷±۱/۴۱*	۲۰/۲۵±۲/۰۶+	۱۵±۲/۹۴
LDL (mg/dl)		۳۵/۸۱±۵/۹۸	۲۲/۷۵±۳/۸۶	۲۳/۷۵±۶/۳۹	۱۸/۷۵±۹/۵۳
ALT (IU/L)		۳۳/۶۶±۵/۱	۲۹/۲۵±۴/۵۷	۲۹±۸/۱۲	۲۲±۲/۹۴
AST (IU/L)		۴۴/۱۱±۶/۲۲	۱۰۶/۲۵±۲۱/۹۲***	۸۵/۵±۹/۱۴+++	۷۲/۵±۱۱/۳۸+++

نتایج به صورت Mean±SD برای ۸ سر موش در هر گروه بیان شده است. * و + به ترتیب در مقایسه با کنترل و گروه تغذیه شده با ساکارز می‌باشد. *** و +++ برابر با $P < ۰/۰۰۱$ ، ** و ++ برابر با $P < ۰/۰۱$ و * و + برابر با $P < ۰/۰۵$



شکل شماره ۱ - اثر عصاره آبی *I. levis* بر هیستوپاتولوژی کبد در موش‌های با رژیم غنی از ساکارز. موش‌ها محلول ساکارز ۳۰ درصد را به عنوان آب آشامیدنی به مدت ۱۲ هفته دریافت کردند، گروه‌های تغذیه شده با ساکارز عصاره آبی *I. levis* را در غلظت‌های ۵۰ و ۱۵۰ میلی‌گرم بر کیلوگرم به مدت ۲ هفته به صورت درون صفاقی دریافت کردند. گروه کنترل (A)؛ گروه موش‌های تغذیه شده با ساکارز (B)؛ گروه موش‌های تغذیه شده با ساکارز + عصاره *I. levis* با غلظت ۵۰ میلی‌گرم بر کیلوگرم (C)؛ گروه موش‌های تغذیه شده با ساکارز + عصاره *I. levis* با غلظت ۱۵۰ میلی‌گرم بر کیلوگرم (D). مقاطع بافتی کبد موش‌های نژاد ویستار با هماتوکسیلین و اتوزین رنگ‌آمیزی شدند A، B، C و D (×10). CV: ورید مرکزی، LI: نفوذ لکوسیت، H: سلول‌های هپاتوسیت، S: سینوزوئید.

نتایج مطالعه ما نشان داد که عصاره آبی *I. levis* باعث کاهش هیپرتری گلیسریدمی و التهاب خفیف کبد در موش‌های تغذیه شده با محلول ساکارز ۳۰ درصد شد. این تحقیق خواص ضد تری گلیسریدمی و ضد التهابی *I. levis* را برای اولین بار شناسایی کرد. در این مطالعه رژیم غذایی غنی از ساکارز به مدت ۱۲ هفته سطوح سرمی تری گلیسرید را افزایش داد، اثری بر سطح کلسترول سرم نداشت و التهاب خفیفی در بافت کبد القا کرد. در راستای این تحقیق در پژوهش‌های پیشین رژیم غذایی سرشار از ساکارز و چربی به مدت ۸ هفته باعث ایجاد هیپرتری گلیسریدمی و کبد چرب در موش‌ها شد [۳]. مطالعات قبلی نشان داده است که ترکیبات موجود در قارچ می‌توانند سطوح لیپیدهای سرم شامل کلسترول تام، LDL و تری گلیسریدها را کاهش دهند [۸]. در تحقیقات قبلی مشاهده شده که بتا گلوکان و ترکیبات ایگوساکارید قارچ *Agaricus subrufescens peck* ضد هیپرتری گلیسریدمی و ضد هیپرکلسترودمی دارند [۸]. از طرف دیگر گزارش‌ها نشان داده که عصاره قارچ *Phellinus rimosus* سطح تری آسید گلیسرول، LDL را کاهش داده ولی سطح HDL را در موش‌های دیابتی افزایش داده است [۱۴]. مطالعه‌ای دیگر نشان داد که قارچ *Lentinula edodes* (Shiitake mushroom) (*Berk.*) *pegler* سطوح تری آسید گلیسرول را در موش‌های تغذیه شده با چربی کاهش داده و رسوب چربی در کبد را مهار کرده است [۱۵]. در مطالعه دیگری نشان داده شده است که قارچ *Shiitake* اثر کاهنده سطح کلسترول دارد ولی نمی‌تواند تری گلیسرید را کاهش دهد [۱۵]. بنابراین به نظر می‌رسد خاصیت هیپوتریگلیسریدمی قارچ‌ها بسته به جنس و گونه قارچ می‌باشد. در این تحقیق همچنین ما مشاهده کردیم سطح سرمی AST در موش‌های با رژیم غذایی غنی از ساکارز افزایش یافت ولی عصاره آبی *I. levis* سطح آنزیم AST را کاهش داد. مطالعات گذشته نشان دادند که سطوح سرمی آنزیم‌های AST و ALT پس از القای دیابت توسط استرپتوزوتوسین در موش‌ها افزایش یافت [۱۶]. بنابراین، به نظر می‌رسد عصاره *I. levis* می‌تواند آسیب

کبدی ایجاد شده توسط رژیم غذایی غنی از ساکارز را بهبود بخشند. همچنین در توافق با یافته‌های ما مطالعه دیگری نشان داد که عصاره *Phellinus rimosus* فعالیت آنزیم‌های AST و ALT را در کبد موش‌های دیابتی کاهش می‌دهد [۱۴]. از طرف دیگر نتایج ما نشان داد که رژیم غذایی غنی از ساکارز می‌تواند منجر به التهاب خفیفی در بافت کبد شود به طوری که نفوذ لکوسیت‌ها در اطراف ورید مرکزی افزایش یافت. مطالعات دیگری نشان داده‌اند که تغذیه با فروکتوز و دیگر ساکاریدها لیپوژنز را القاء می‌کنند علاوه بر این، فروکتوز فاکتورهای پیش التهابی را نیز القا می‌کند [۱]. از طرف دیگر اختلالات در ساختار و عملکرد کبد در هیپرگلیسمی دیابت مشاهده شده است [۱۶]. همچنین نفوذ لنفوسیت‌ها در هپاتیت حاد و مزمن کبد انسانی مشاهده شده است. در بیماری التهاب کبدی شامل ویروس‌های هپاتیت، خود ایمنی و آسیب سمی لنفوسیت‌ها به سلول‌های اندوتلیال ورید مرکزی و ورید پورتال می‌چسبند [۱۸، ۱۷]. بنابراین به نظر می‌رسد رژیم غذایی غنی از ساکارز می‌تواند التهاب خفیفی در کبد ایجاد کند. مطالعه دیگری نشان داده است که رژیم غذایی با فروکتوز و ساکارز می‌تواند منجر به NAFLD شود [۷]. آب نوشیدنی غنی از فروکتوز همراه با رژیم غذایی غنی از چربی به مدت ۱۶ هفته باعث استئاتوز، التهاب، فیروز کبدی و دیس لیپیدمی می‌شود [۱]. همچنین مطالعات قبلی نشان داده است که ترکیبی از رژیم غذایی غنی از چربی و ساکارز می‌تواند التهاب کبدی و فیروز را القاء کند [۴]. همانطور که نتایج ما نشان داد مصرف عصاره آبی قارچ *I. levis* نفوذ لکوسیت‌ها در بافت کبد را که از علائم التهابی کبد است را کاهش داد. به نظر می‌رسد قارچ‌ها که غنی از ترکیبات آنتی‌اکسیدان می‌باشند سبب بهبود التهاب کبد می‌شوند. آنتی‌اکسیدان‌ها مانند عوامل ضد فیروتیک التهاب کبد و شدت بیماری‌های کبد را کاهش می‌دهند همچنین، آنتی‌اکسیدان‌ها می‌توانند مانع آسیب کبدی در مقابل عوامل سمی شوند [۱۹]. گونه‌های اکسیژن فعال (ROS)، استرس اکسیداتیو و التهاب باعث آسیب سلولی، آسیب کبدی و اختلال در عملکرد اندام‌ها می‌شود [۲۰، ۷]. رژیم غذایی غنی از ساکارز می‌تواند استرس اکسیداتیو را القا کند و تعادل بین سیستم



خفیفی در بافت کبد القا کرده و آنزیم‌های کبدی و پروفایل لیپیدی در سرم خون را تغییر داده است. همان طور که نتایج ما نشان داد مصرف عصاره آبی *I. levis* در موش‌های با رژیم غذایی غنی از ساکارز می‌تواند التهاب کبد را بهبود بخشیده و به نظر می‌رسد قادر به تنظیم سطوح لیپید سرم و آنزیم‌های کبدی می‌باشد. بنابراین، *I. levis* ممکن است به عنوان یک عامل درمانی در بیماری‌های التهاب کبدی در نظر گرفته شود. همچنین می‌تواند اثرات حفاظتی در مقابل هیپرتری گلیسریدمی داشته باشد که البته نیازمند مطالعات بیشتری است.

تشکر و قدردانی

این پژوهش نتایج پایان‌نامه کارشناسی ارشد خانم زهرا احسانی‌فرد می‌باشد. از دانشگاه مازندران جهت تأمین بخشی از هزینه‌های این تحقیق تشکر و قدردانی می‌کنیم.

اکسیدانی و آنتی‌اکسیدانی را مختل نماید [۷]. از سوی دیگر، قارچ‌ها که منابع غنی از ترکیبات آنتی‌اکسیدان هستند و می‌توانند به عنوان محافظت‌کننده در مقابل استرس اکسیداتیو عمل کنند [۷]. مطالعات نشان داده است که در موش‌های با رژیم غذایی غنی از چربی، عصاره قارچ *Agaricus blazei murill* التهاب را در بافت چربی احشایی کاهش می‌دهد. به علاوه عصاره قارچ *Agaricus blazei murill* به عنوان منابع آنتی‌اکسیدان اثرات محافظتی در مقابل عدم تحمل گلوکز، مقاومت به انسولین و آسیب کبدی دارد [۲۱، ۲۲]. بنابراین به نظر می‌رسد مصرف قارچ *I. levis* در حضور رژیم غذایی غنی از ساکارز در یک غلظت مناسب می‌تواند هیپرتری گلیسریدمی را در سرم خون کاهش داده و سبب بهبود آسیب کبدی شود.

نتیجه‌گیری

با توجه به مطالعات قبلی انجام شده و مطالعه حاضر اینگونه استنتاج می‌شود که رژیم غذایی غنی از ساکارز التهاب

منابع

1. Kucera O and Cervinkova Z. Experimental models of non-alcoholic fatty liver disease in rats. *World J. Gastroenterol.* 2014; 20 (26): 8364-76.
2. Zagorova M, Prasnicka A, Kadova Z, Dolezelova E, Kazdova L, Cermanova J and et al. Boldine attenuates cholestasis associated with nonalcoholic fatty liver disease in hereditary hypertriglyceridemic rats fed by high-sucrose diet. *Physiol. Res.* 2015; 64 (suppl 4): 467 - 76.
3. Sugatani J, Wada T, Osabe M, Yamakawa K, Yoshinari K and Miwa M. Dietary inulin alleviates hepatic steatosis and xenobiotics-induced liver injury in rats fed a high-fat and high-sucrose diet: association with the suppression of hepatic cytochrome P450 and hepatocyte nuclear factor 4α expression. *Drug Metab. Dispos.* 2006; 34 (10): 1677-87.
4. Ishimoto T, Lanasp MA, Rivard CJ, Roncal-Jimenez CA, Orlicky DJ, Cicerchi C and et al. High-fat and high-sucrose (western) diet induces steatohepatitis that is dependent on fructokinase. *Hepatol.* 2013; 58 (5): 1632-43.
5. Sumiyoshi M, Sakanaka M and Kimura Y. Chronic intake of high-fat and high-sucrose diets differentially affects glucose intolerance in mice. *J. Nutr.* 2006; 136 (3): 582-87.
6. Singh S, Netticadan T and Ramdath DD. Expression of cardiac insulin signalling genes and proteins in rats fed a high-sucrose diet: effect of bilberry anthocyanin extract. *Genes Nutr.* 2016; 11: 8.
7. Lima ML, Leite LH, Gioda CR. Couto CA, Coimbra CC, Leite VH and et al. A novel wistar rat model of obesity-related nonalcoholic fatty



- liver disease induced by sucrose-rich diet. *J. Diabetes Res.* 2016; 2016; 5: 1-2.
8. De Silva DD, Rapior S, Kevin D, Hyde K and Bahkali AH. Medicinal mushrooms in prevention and control of diabetes mellitus. *Fungal Divers.* 2012; 56: 1-29.
9. Huang HY, Korivi M, Tsai CH, Yang JH and Tsai YC. Supplementation of lactobacillus plantarum K68 and fruit-vegetable ferment along with high fat-fructose diet attenuates metabolic syndrome in rats with insulin resistance. *Evid. Based Complementary Alternat. Med.* 2013; 8: 1-2.
10. Rony KA, Ajith TA, Mathew J and Janardhanan K.K. The medicinal cracked-cap polypore mushroom *Phellinus rimosus* (higher Basidiomycetes) attenuates alloxan-induced hyperglycemia and oxidative stress in rats. *Int. J. Med. Mushrooms* 2013; 15 (3): 287-300.
11. Dai YC and Niemelä T. Hymenochaetaceae in China: hydroid, stereoid and annual poroid genera, plus additions to *Phellinus*. *Acta Bot. Fenn.* 2006; 179: 1-78.
12. Ghobad-Nejhad M and Kotiranta H. The genus *Inonotus* sensu lato in Iran, with keys to *Inocutis* and *Mensularia* worldwide. *Ann. Bot. Fenn.* 2008; 45 (6): 465 - 76.
13. Ehsanifard Z, Mir-Mohammadrezaei F, Safarzadeh A and Ghobad-Nejhad M. Aqueous extract of *Inocutis levis* improves insulin resistance and glucose tolerance in high sucrose-fed Wistar rats. *J. Herbmmed Pharmacology* 2017; 6 (4): 160-4.
14. Rony KA, Ajith TA and Janardhanana KK. Hypoglycemic and hypolipidemic effects of the cracked-cap medicinal mushroom *Phellinus rimosus* (higher basidiomycetes) in streptozotocin-induced diabetic rats. *Int. J. Med. Mushrooms* 2015; 17 (6): 521 - 31.
15. Handayani D, Mayer B, Chen J, Brown S and Huang TW. A high-dose shiitake mushroom increases hepatic accumulation of triacylglycerol in rats fed a high-fat diet: underlying mechanism. *Nutrients* 2014; 6 (2): 650-62.
16. Bilal HM, Riaz F, Munir K, Saqib A and Sarwar MR. Histological changes in the liver of diabetic rats: a review of pathogenesis of nonalcoholic fatty liver disease. *Cogent Med.* 2016; 3: 1-9.
17. Flalor P, Shield P, Grant A and Adams D. Recruitment of lymphocytes to the human liver. *Immunol. Cell Biol.* 2002; 80 (1): 52 - 64.
18. Morikawa H, Mizuhara KH, Fujiwara H, Nishiguchi S, Shiomi S and Kuroki AT. Sublobular veins as the main site of lymphocyte adhesion/transmigration and adhesion molecule expression in the porto-sinusoidal-hepatic venous system during concanavalin a-induced hepatitis in mice. *Hepathol.* 2000; 31 (1): 83-94.
19. Czaja AJ. Hepatic inflammation and progressive liver fibrosis in chronic liver disease. *World J. Gastroenterol.* 2014; 20 (10): 2515-32.
20. Panchal SK, Pudyal H and Brown L. Quercetin ameliorates cardiovascular, hepatic, and metabolic changes in diet-induced metabolic syndrome in rats. *J. Nutr.* 2012; 142 (6): 1026-32.
21. Valverde ME, Hernández-Pérez Tand Paredes-López O. Edible mushrooms: improving human health and promoting quality life. *Int. J. Microbiol.* 2015; 2015.
22. Vincent ME, Everard A, Kassis N, Rouch C, Denom J, Takeda Y and et al. Dietary supplementation with agaricus blazei murill extract prevents diet-induced obesity and insulin resistance in rats. *Obesity* 2013; 21 (3): 553-61.



The Effect of Aqueous Extract of *Inocutis levis* on Liver Histopathology and Hypertriglyceridemia in High Sucrose-fed Wistar Rats

Ehsanifard Z (M.Sc.)¹, Mir Mohammadrezaei F (Ph.D.)^{1*}, Ghobad-Nejhad M (Ph.D.)², Safarzade AR (Ph.D.)³

1- Department of Biology, Faculty of Sciences, University of Mazandaran, Babolsar, Mazandaran, Iran

2- Department of Biotechnology, Iranian Research Organization for Science and Technology (IROST), Tehran, Iran

3- Department of exercise and sport Physiology, Faculty of Sport Sciences, Department of Exercise Physiology, University of Mazandaran, Babolsar, Iran

*Corresponding author: University of Mazandaran, Babolsar, P.O.Box: 47416-95447, Mazandaran, Iran

Tel: +98-912-7431544

Email: fereshteh.mmrezaei@gmail.com, f.mirmohammadrezaei@umz.ac.ir

Abstract

Background: Diets rich in simple carbohydrates can induce obesity and metabolic syndrome.

Objectives: In this study we investigated the effect of aqueous extract of *Inocutis levis* on the levels of serum lipids and liver tissue in high sucrose fed (HSF) rats.

Methods: Thirty two male wistar rats were divided into 4 groups: 1- control, 2- a group that were fed with high sucrose solution for 12 weeks and 3&4- groups were intraperitoneally treated with doses of 50 and 150 mg/kg body weight aqueous extract *I. levis* for two weeks following high sucrose drinking. After 12 weeks serum lipids, liver enzymes and liver tissue were evaluated. Liver tissue was stained with hematoxylin & eosin.

Results: The results showed that HSF in rats increased triglyceride and liver enzymes and induced low grade inflammation in liver tissue compared to control group ($P<0.001$). In HSF rats treated with aqueous extract of *I. levis*, the levels of triglyceride were reduced in blood serum, and liver enzymes levels as AST were also lowered ($P<0.001$) ($P<0.01$). Moreover, aqueous extract of *I. levis* decreased leukocyte infiltration in liver tissue.

Conclusion: On the Base of these results, *I. levis* may have the potential to control hypertriglyceridemia, and may reduce inflammation in liver tissue.

Keywords: *I. levis*, Inflammation, Liver, Sucrose solution

