

مطالعه اثرات التیامی پماد گزنه در التیام زخم باز جلدی در گاو

حمیدرضا مسلمی^{۱*}، کیوان جمشیدی^۲، محمدمهدی توانگر^۳، خاطره کفشدوزان^۴

۱- استادیار، گروه علوم درمانگاهی، دانشکده دامپزشکی، دانشگاه آزاد اسلامی واحد گرمسار، سمنان

۲- استادیار، گروه پاتوبیولوژی، دانشکده دامپزشکی، دانشگاه آزاد اسلامی واحد گرمسار، سمنان

۳- دانش آموخته دامپزشکی، دانشکده دامپزشکی، دانشگاه آزاد اسلامی واحد گرمسار، سمنان

۴- استادیار، گروه میکروبیولوژی، دانشکده دامپزشکی، دانشگاه سمنان، سمنان

*آدرس مکاتبه: سمنان، دانشگاه آزاد اسلامی واحد گرمسار، دانشکده دامپزشکی، گروه علوم درمانگاهی

تلفن و دورنگار: ۴۲۵۲۱۲۱ (۰۲۳۲)

پست الکترونیک: moslemi34@yahoo.com .hmoslemi@iau-garmsar.ac.ir

تاریخ تصویب: ۹۰/۸/۹

تاریخ دریافت: ۸۹/۱۱/۱۴

چکیده

مقدمه: زخم و مدیریت آن یکی از مشکلات اساسی در طب انسانی و دامپزشکی می باشد. ترکیبات مختلف ضدباکتریایی، ضد التهابی و مواد طبیعی با موفقیت در التیام زخم مورد استفاده قرار می گیرند. درمان با داروهای گیاهی نیز به طور گسترده مورد استفاده می باشد.

هدف: بررسی اثرات پماد ۵ درصد گزنه در زخم های باز جلدی در گاو به روش های ماکروسکوپی و میکروسکوپی.

روش بررسی: بعد از آماده سازی موضع جراحی، ۲ زخم تمام ضخامت به ابعاد ۳×۴ سانتی متر در دو طرف گردن هر گاو ایجاد شد. زخم های سمت راست با پماد گزنه و زخم های سمت چپ با سرم فیزیولوژی به صورت دو بار در روز آغشته می شد. در روزهای ۵، ۱۱ و ۲۱ از محل زخم، نمونه گیری شده و برای انجام آزمایش های هیستوپاتولوژی به آزمایشگاه ارسال شد.

نتایج: نتایج این مطالعه تفاوت معنی داری را، در جمع شدگی زخم و میزان اپیتلیوم سازی، بین گروه های درمانی و شاهد در روزهای پنجم و یازدهم نشان نداد. در حالی که میزان التیام در روز بیست و یکم افزایش معنی داری را در گروه درمان نسبت به گروه شاهد نشان داد.

نتیجه گیری: پماد حاصل از گیاه گزنه می تواند روند التیام را در زخم های جلدی ایجاد شده در گاو تسریع نماید.

کل واژگان: گزنه، زخم جلدی، گاو



مقدمه

شهرستان رامسر تهیه شد. پس از تمیز نمودن گیاه و به منظور زدودن گل و لای موجود در آن، اقدام به شست و شوی آن شد. سپس این گیاه به طور کامل در روی روزنامه پهن شده و در محیط سایه و در جریان هوای آزاد قرار گرفت، تا به طور کامل خشک شود. در نهایت گیاه خشک شده به شرکت دارویی زردبند منتقل تا پس از عصاره‌گیری، پماد ۵ درصد آن تهیه شود.

روش عمل

برای این تحقیق از ۹ رأس گاو ماده بالغ استفاده شد. در دو طرف ناحیه گردن این گاوها ۲ زخم به ابعاد ۳×۴ سانتی‌متر و به صورت تمام ضخامت ایجاد شد. دلیل ایجاد تمامی زخم‌ها بر روی یک گاو حذف تأثیر تفاوت‌های فردی در التیام زخم و ترکیب مورد آزمایش بود.

در روز جراحی، دو طرف ناحیه گردن حیوان به طور وسیع تراشیده شد. به منظور آرام نمودن حیوانات از داروی زایلازین ۲ درصد و به میزان ۰/۰۶ میلی‌گرم بر کیلوگرم استفاده شد. سپس با استفاده از داروی لیدوکائین ۲ درصد و به صورت انتشاری، در اطراف محل برش بی‌حسی ایجاد شد. پس از اطمینان از بی‌حسی ناحیه، با استفاده از اسکالپل، زخمی تمام ضخامت و به ابعاد ۳×۴ سانتی‌متر ایجاد شد و پوست ناحیه به طور کامل برداشته شد. پس از خون‌بندی، بر روی زخم‌های سمت راست گردن، پماد ۵ درصد گزنه مالیده شد و زخم‌های سمت چپ، به عنوان گروه شاهد دارویی، با سرم فیزیولوژی آغشته شد. استفاده از پماد گزنه بر روی زخم به صورت دو بار در روز تا زمان نمونه‌برداری انجام می‌شد. از تمامی زخم‌ها در چهار مرحله (روزهای صفر، ۵، ۱۱ و ۲۱) با استفاده از دوربین دیجیتال و به منظور مقایسه جمع‌شدگی زخم تصویربرداری شد.

نمونه‌گیری

نمونه‌گیری از زخم‌ها در روزهای ۵، ۱۱ و ۲۱ انجام شد. در هر روز نمونه‌گیری، ۳ رأس گاو انتخاب شده و پس از آرام نمودن آنها با تزریق داروی زایلازین، با استفاده از لیدوکائین، محل زخم بی‌حسی داده شد. جهت نمونه‌گیری، علاوه بر

التیام زخم پدیده‌ای پیچیده است که در آن تعدادی از فرآیندهای سازمان یافته و هماهنگ از قبیل، بازسازی سلول‌های پارانشیمی، مهاجرت و تکثیر سلول‌های بافت همبند، ساخت پروتئین‌های بافت زمینه و طراحی مجدد بافت همبند و اجزای پارانشیمی، کلاژنی شدن و استحکام یافتن زخم، دخالت دارند. التیام زخم مجموعه‌ای از وقایع سلولی است که مستلزم جذب سلول‌ها به محل زخم، تزاید سلولی و تجمع ماده زمینه‌ای در بافت همبند جدید است [۱].

بشر همواره در پی یافتن ماده‌ای بوده که بتواند موجب تسریع در التیام زخم‌ها شود و برای رسیدن به این هدف مواد مختلف گیاهی و شیمیایی را مورد آزمایش قرار داده است. این مواد را می‌توان به دو دسته طبیعی و مصنوعی تقسیم کرد. به دلایل مختلف از قبیل اثرات جانبی و هزینه بالای تولید مواد مصنوعی، امروزه توجه محققین به مواد طبیعی جلب شده است. گیاه گزنه از این دسته مواد می‌باشد که در بسیاری از کشورهای دنیا به صورت سنتی برای درمان بیماری‌ها و عوارض مختلف مورد استفاده قرار می‌گیرد. مطالعات مختلف نشان داده است که این گیاه دارای خواص آنتی‌اکسیدانی [۲]، ضد میکروبی [۲،۳]، کاهنده فشار خون [۴] کاهنده قند خون [۵] و ایجادکننده بی‌دردی [۲] بوده و در درمان هیپرپلازی پروستات به کار می‌رود [۶،۷]. مطالعات اخیر نشان داده است که این گیاه حاوی ترکیبات مختلف از جمله هیستامین می‌باشد [۸،۹]. همچنین گزارش‌هایی دال بر تأثیر هیستامین بر روند التیام موجود می‌باشد [۱۰،۱۱،۱۲،۱۳]. از این رو این مطالعه به منظور بررسی اثرات التیامی پماد گزنه در روند التیام زخم باز جلدی در مدل حیوانی گاو انجام گرفت.

مواد و روش‌ها

تهیه پماد از گزنه

گزنه از گیاهان بومی مناطق شمالی کشور می‌باشد. به همین منظور این گیاه به صورت تازه از جنگل‌های جواهرده واقع در



مطالعات آماری

نتایج حاصل از مطالعات هیستوپاتولوژی با استفاده از نرم‌افزار spss 16 و آزمون آماری Kruskal-wallis مورد تجزیه و تحلیل قرار گرفت.

نتایج

بر اساس نتایج هیستوپاتولوژی، در فاکتورهای مورد مطالعه، بین گروه درمان شده با پماد ۵ درصد گزنه و گروه شاهد در روزهای پنجم و یازدهم اختلاف معنی‌داری مشاهده نشد و میزان التیام هیچ تفاوتی را نشان نداد ($p > 0.05$). اما پس از روز یازدهم، روند التیام در گروه درمانی نسبت به گروه شاهد افزایش نشان داد. به طوری که در روز بیست و یکم، در این فاکتورها بین گروه‌های درمانی و گروه شاهد تفاوت معنی‌دار و میزان التیام در گروه شاهد نسبت به گروه درمانی کندتر بود. (جدول شماره ۱ و شکل‌های شماره ۱ و ۲) ($p < 0.05$).

در ارزیابی ماکروسکوپی نیز میزان جمع‌شدگی زخم در زمان‌های متفاوت مورد بررسی قرار گرفت. بر این اساس، در روز بیست و یکم افزایش معنی‌داری در جمع‌شدگی زخم در گروه درمان شده با پماد ۵ درصد گزنه، نسبت به گروه شاهد مشاهده شد ($p < 0.05$). همچنین در این فاکتور، تفاوت معنی‌داری بین دو گروه، در روزهای پنجم و یازدهم مشاهده نشد (جدول شماره ۲) ($p > 0.05$).

برداشت کل زخم، نیم سانتی‌متر از بافت سالم اطراف زخم نیز برداشته شد. نمونه‌های برداشته شده با استفاده از سوزن ته گرد بر روی یونولیت به صورت کامل پهن شده تا از چروکیدگی بافت جلوگیری شود. سپس این نمونه‌ها در فرمالین ۱۰ درصد غوطه‌ور شد. نمونه‌های اولیه پس از گذشت حدود ۶ ساعت از یونولیت جدا شده و در ظروف پلاستیکی دردار حاوی فرمالین ۱۰ درصد قرار می‌گرفت. این محلول پس از ۲۴ ساعت با میزان مشابه از محلول جدید تعویض می‌شد و تا زمان انجام آزمایش‌های هیستوپاتولوژی در این محلول قرار می‌گرفت. محلول اولیه به عنوان تثبیت‌کننده عمل کرده و محلول دوم نقش نگهدارنده دارد.

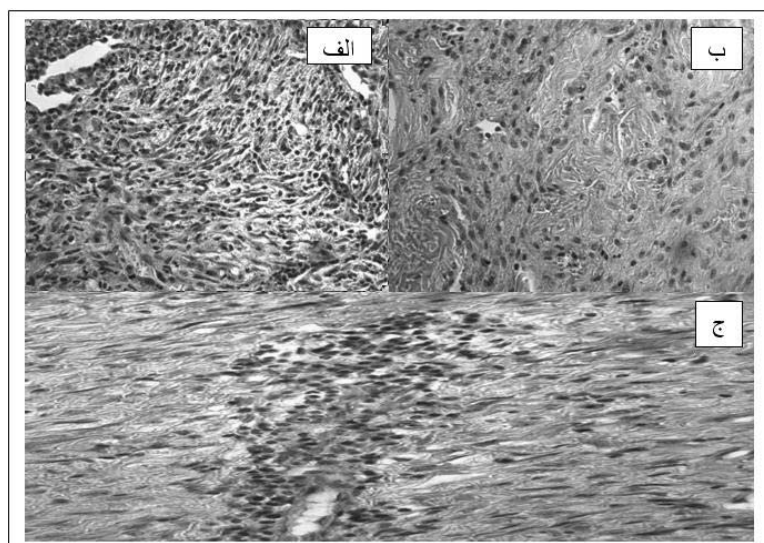
مطالعه هیستوپاتولوژی

نمونه‌های تهیه شده پس از قرار گرفتن در فرمالین ۱۰ درصد، جهت انجام مطالعات بافت‌شناسی به آزمایشگاه هیستوپاتولوژی فرستاده شد. در این مرحله، از نمونه‌ها قالب‌های پارافینی تهیه شده و با روش استاندارد و با استفاده از دستگاه اولترامیکروتوم مقطعی به قطر ۵ میکرون تهیه شد. برای رنگ‌آمیزی برش‌های بافتی، از روش متداول هماتوکسیلین - ائوزین استفاده شد. پس از آماده شدن، اسلایدها توسط میکروسکوپ نوری مورد مطالعه قرار گرفت. در ارزیابی هیستوپاتولوژی، معیارهای آغاز مرحله تکثیر، وسعت التهاب، شدت التهاب، میزان آنژیوژنز و میزان فیبروپلازی مورد مطالعه و بررسی قرار گرفت.

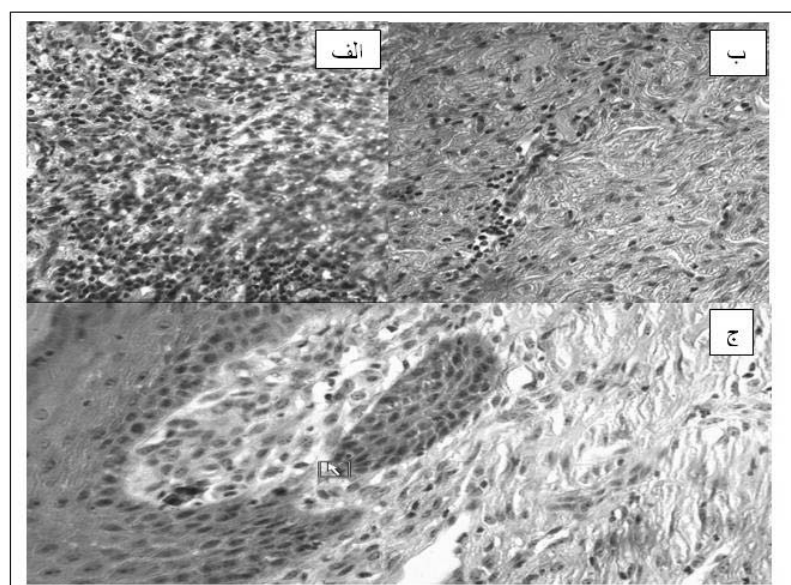
جدول شماره ۱- ارزیابی فاکتورهای مورد بررسی در گروه‌های مورد آزمایش، در روزهای مختلف (حروف غیرمتشابه نشان‌دهنده معنی‌دار بودن است).

فاکتور	گروه		گزنه		کنترل منفی	
	۵ ^a	۱۱ ^b	۲۱ ^c	۵ ^a	۱۱ ^b	۲۱ ^d
آغاز مرحله تکثیر	۰	۰/۶۷±۰/۵۷	۲	۰	۰	۱
وسعت التهاب	۳	۱	۱	۳	۲	۱
شدت التهاب	۲/۳۳±۰/۵۷	۲	۱	۲	۲	۱
آنژیوژنز	۲	۲	۳	۱	۲	۲
فیبروپلازی	۰/۶۷±۰/۵۷	۱/۳۳±۰/۵۷	۲	۰/۶۷±۰/۵۷	۱	۱





شکل شماره ۱- نمای ریزبینی پوست گاو در گروه بدون درمان (الف) روز پنجم: عروق خونی تازه تشکیل، ارتشاح سلول‌های التهابی، تجمع فیبروبلاست‌ها و رشته‌های بسیار ضعیف کلاژن مشاهده می‌شود. (ب) روز یازدهم: عروق خونی تازه تشکیل، ارتشاح سلول‌های التهابی، فیبروبلاست کم و رشته‌های متوسط کلاژن مشاهده می‌شود. (ج) روز بیست و یکم: عروق خونی وسعت یافته و سلول‌های التهابی کمتر دیده می‌شود. تجمع فیبروبلاست‌ها و رشته‌های کلاژن به صورت عمود بر عروق خونی و موازی سطح زخم مشاهده می‌شود.



شکل شماره ۲- نمای ریزبینی پوست گاو در گروه درمانی گزنه (الف) روز پنجم: ارتشاح سلول‌های التهابی، رشته‌های بسیار نازک کلاژن و عروق خونی تازه تشکیل، مشاهده می‌شود. (ب) روز یازدهم: عروق خونی تازه تشکیل، ارتشاح سلول‌های التهابی، فیبروبلاست کم و رشته‌های متوسط کلاژن مشاهده می‌شود. (ج) روز بیست و یکم، اپیتلیوم زایی صورت گرفته است. اپیتلیوم داخل بافت نفوذ کرده و رشته‌های کلاژن قطور گشته‌اند.



جدول شماره ۲- درصد جمع‌شدگی زخم به صورت ماکروسکوپی در گروه‌های مختلف به درصد (حروف غیرمتشابه نشان‌دهنده معنی‌دار بودن است).

روز	گروه	گزنه	کنترل منفی
پنجم		16 ± 3^a	$11 \pm 2/65^a$
یازدهم		$35 \pm 2/64^b$	$30 \pm 4/58^b$
بیست و یکم		$89 \pm 3/61^c$	$72 \pm 3/61^d$

بحث

کاهش میزان هیدروکسی پرولین در بافت جوانه گروشتی شده و اپیتلیوم سازی را به تأخیر می‌اندازد [۱۲]. همچنین مطالعه نولی و میولو در سال ۲۰۰۱ نشان داد که هیستامین مسئول تأثیر سلول‌های ماست بر مهاجرت فیبروبلاست‌ها و روند تکثیر سلولی می‌باشد [۱۳]. در مطالعه‌ای دیگر ولر و همکاران در سال ۲۰۰۶ به بررسی روند التیام زخم در موش‌های فاقد سلول ماست پرداختند. نامبردگان همچنین از دیمتیندن به عنوان یک آنتاگونیست رسپتور H_1 استفاده نمودند و دریافتند که این ماده با جلوگیری از آزاد شدن هیستامین، در روند التیام زخم اختلال ایجاد می‌نماید. در نتیجه آنان بیان داشتند که فعالیت سلول‌های ماست و آزاد شدن هیستامین، در روند طبیعی التیام زخم جلدی ضروری می‌باشد [۱۴]. ایگوزی و همکاران نیز در سال ۲۰۰۳ نقش مثبت سلول‌های ماست را در روند التیام نشان دادند. آنان در مطالعه خود دریافتند که بازسازی دوباره اپیتلیوم در غیاب سلول‌های ماست در مقایسه با گروه کنترل، در زخم جلدی موش دچار اختلال می‌شود [۱۵].

بنابراین از آنجایی که هیستامین یکی از ترکیبات اصلی گیاه گزنه است و با توجه به نقش مثبت این ماده در التیام زخم، می‌توان گفت اثرات مثبت التیامی در گروه درمانی گزنه در ارتباط با هیستامین موجود در آن بوده و در نتیجه می‌توان بیان داشت که، پماد حاصل از گیاه گزنه می‌تواند روند التیام را در زخم‌های جلدی ایجاد شده در گاو تسریع نماید.

نتایج این مطالعه اختلاف معنی‌داری را بین گروه‌های درمانی و شاهد در روزهای پنجم و یازدهم نشان نداد، به طوری که در این دو زمان، در میزان التیام زخم بین دو گروه، تفاوتی مشاهده نشد. اما پس از روز یازدهم، افزایش معنی‌داری در روند التیام، در گروه درمانی نسبت به گروه شاهد مشاهده شد. به طوری که در روز بیست و یکم، زخم‌های گروه درمانی التیام بیشتری را نسبت به گروه شاهد از خود نشان دادند. تأثیر مثبت گیاه گزنه در روند التیام را می‌توان با ترکیبات موجود در آن ارتباط داد. کامینگز و السن در سال ۲۰۰۹ و راندال و همکاران در سال ۱۹۹۹ بیان داشتند که این گیاه دارای ترکیبات مختلف از جمله مقادیر زیادی هیستامین می‌باشد [۸،۹]. همچنین مطالعات مختلفی از تأثیر هیستامین بر افزایش سرعت التیام وجود دارد. در این رابطه، نوماتا و همکاران در سال ۲۰۰۶ بیان داشتند که هیستامین از طریق فعال‌سازی فاکتور رشد فیبروبلاستی، منجر به افزایش آنژیوژنز در بافت التیامی شده و موجب تسریع در روند التیام زخم‌های جلدی می‌شود [۱۰]. در تحقیقی دیگر کومار گوش و همکاران در سال ۲۰۰۱ بیان نمودند که هیستامین از طریق افزایش تولید فاکتور رشد اندوتلیال عروقی، منجر به افزایش میزان بافت همبند در فرآیند التیام زخم می‌شود [۱۱]. بایری و همکاران نیز در سال ۱۹۹۱ در مطالعه خود به مهار سنتز هیستامین در روند ترمیم زخم در موش صحرائی پرداختند. نامبردگان دریافتند که این عمل باعث



1. Mansouri SH, Parchami A, Roushan A. Textbook of histology. First ed. Shiraz University Press. Iran. 1385, pp: 52 - 120.
2. Gülçin I, Küfrevio glu I, Oktay M, Büyükokuro glu ME, Antioxidant, antimicrobial, antiulcer and analgesic activities of nettle (*Urtica dioica* L.). *J. Ethnopharm.* 2004; 90: 205 - 15.
3. Kiaii E, Mazandarani M, Ghaemi E, Antibacterial Activity of 7 Species of Medicinal Plants on Bacteria Isolated from UTI Patients in Golestan Province. *J. Med. Plants* 1389; 34: 74 - 83.
4. Testai L, Chericoni S, Calderone V, Nencioni G, Nieri P, Morelli I, Martinotti E, Cardiovascular effects of *Urtica dioica* L. (Urticaceae) roots extracts: in vitro and in vivo pharmacological studies. *J. Ethnopharm.* 2002; 81: 105 - 9.
5. Kavalali G, Tuncel H, Goksel S, Hatemi HH. Hypoglycemic activity of *Urtica pilulifera* in streptozotocin-diabetic rats. *Ethnopharmacol.* 2003; 84 (2 - 3): 241 - 5.
6. Hirono T, Homma M, Oka K. Effects of stringing Nettle root extract and their steroidal components on the Na, K ATPase of the benign prostatic hyperplasia. *Plantaedica.* 1994; 60 (1): 30 - 3.
7. Schneider HJ, Honold E, Masuhr T. Treatment of benign prostatic hyperplasia. Results of a treatment study with the phytogetic combination of Sabal extract WS 1473 and *Urtica* extract WS 1031 in urologic specialty practices. *Fortschr Med.* 1995; 113 (3): 37 - 40.
8. Cummings AJ, Olsen M, Mechanism of Action of Stinging Nettles, *Wilderness & Environmental Medicine* 2009; 10: 1 - 14.
9. Randall C, Meethan K, Randall H, Dobbs F, Nettle sting of *Urtica dioica* for joint pain – an exploratory study of this complementary therapy. *Comp. Ther. Med.* 1999; 7: 126 - 31.
10. Numata Y, Terui T, Okuyama R, Hirasawa N, Sugiura Y, Miyoshi I, Watanabe T, Kuramasu A, Tagami H, Ohtsu H, The Accelerating Effect of Histamine on the Cutaneous Wound-Healing Process Through the Action of Basic Fibroblast Growth Factor. *J. Invest. Derm.* 2006; 126: 1403 – 9.
11. Kumar Ghosh A, Hirasawa N, Ohuchi K, Enhancement by histamine of vascular endothelial growth factor production in granulation tissue via H2 receptors, *Bri. J. Pharm.* 2001; 134: 1419 - 28.
12. Bairy K, Rao C, Ramesh K, Kulkarni D. Effect of histamine on wound healing. *Indian J. Physiol. Pharmacol.* 1991; 35: 180 – 2.
13. Noli C, Miolo A, The mast cell in wound healing. *Vet. Dermatol.* 2001; 12: 303 – 13.
14. Weller K, Foitzik K, Paus R, Syska W, Maurer M, Mast cells are required for normal healing of skin wounds in mice. *F.A.S.E.B.J.* 2006; 20: 1628 – 35.
15. Egozi E, Ferreira A, Burns A, Gamelli R, Dipietro L, Mast cells modulate the inflammatory but not the proliferative response in healing wounds. *Wound Repair Regen.* 2003; 11: 46 – 54.

