

مقایسه اثرات موکولیتیک گل پنیرک (*Malva sylvestris*) و برم هگزین بر تغییرات سیستم موکوسیلیاری نای مرغ

سید محمدحسین نوری موگهی^{1*}، مریم کاملی²، مریم خانه‌زاد³

- 1- استاد، گروه بافت‌شناسی، دانشکده علوم پزشکی، دانشگاه علوم پزشکی تهران، تهران، ایران
 2- کارشناسی ارشد، گروه بافت‌شناسی، دانشکده علوم پزشکی، دانشگاه علوم پزشکی تهران، تهران، ایران
 3- دانشجوی کارشناسی ارشد، گروه آناتومی، دانشکده علوم پزشکی، دانشگاه علوم پزشکی تهران، تهران، ایران
 * آدرس مکاتبه: تهران، دانشگاه علوم پزشکی تهران، دانشکده علوم پزشکی، گروه بافت‌شناسی، صندوق‌پستی: 6447 – 14155، تلفن و نمابر: 88953008 (021)
 پست الکترونیک: noorimoo@sina.tums.ac.ir noorimoo@yahoo.com

تاریخ دریافت: 91/6/13

تاریخ تصویب: 92/3/19

چکیده

مقدمه: گل پنیرک با اثرات دارویی متنوع به ویژه بر سیستم موکوسیلیاری از دیرباز به عنوان داروی رقیق‌کننده و خلط‌آور شناخته شده است.

هدف: مطالعه حاضر به بررسی اثرات گل پنیرک در مقایسه با برم هگزین بر سیستم موکوسیلیاری نای مرغ می‌پردازد.

روش بررسی: در این مطالعه‌ی تجربی پنج گروه شش‌تایی از جوجه مرغ‌های نژاد لگهورن تحت شرایط یکسان مورد بررسی قرار گرفته‌اند. چهار گروه طی 12 روز به ترتیب برم هگزین خوراکی، عصاره‌ی پنیرک خوراکی، سرم نمکی نبولایز و عصاره‌ی پنیرک نبولایز دریافت کردند و یک گروه نیز به عنوان شاهد محسوب شد. پس از 12 روز جوجه‌ها کشته و از ناحیه وسطی نای نمونه‌برداری به عمل آمده برای مشاهده با میکروسکوپ نوری آماده‌سازی و با روش‌های H&E و PAS رنگ‌آمیزی شدند. در مراحل بعدی تعداد و اندازه‌ی غدد موکوسی و اندازه‌ی مژک‌ها با استفاده از نرم‌افزار استریولوژیک Image tools II شمارش و اندازه‌گیری شدند.

نتایج: نتایج حاصل از آنالیز داده‌ها نشان داد که گروه عصاره‌ی پنیرک نبولایز در تعداد و اندازه غدد موکوسی و اندازه‌ی مژک‌ها نسبت به گروه شاهد، برم هگزین و سرم نمکی نبولایز تفاوت معنی‌داری داشت و گروه عصاره‌ی پنیرک خوراکی از نظر تعداد غدد موکوسی نسبت به سه گروه نامبرده تفاوت معنی‌داری نشان داد.

نتیجه‌گیری: با توجه به اثرات موکولیتیک بیشتر عصاره‌ی پنیرک نسبت به برم هگزین و وجود عوارض جانبی برای داروهای موکولیتیک، توصیه می‌شود که در بیماری‌های تنفسی و التهابی از عصاره‌ی پنیرک استفاده شود.

گل‌واژگان: برم هگزین، سیستم موکوسیلیاری، گل پنیرک



مقدمه

گل پنیرک با نام علمی *Malva sylvestris* از جمله گیاهانی است که قرن‌ها در درمان بیماری‌های تنفسی و التهابی مصرف شده و از آن به عنوان مسهل قوی اخلاط غلیظ یاد شده است [1].

نتایج بسیاری از تحقیقات نشان داده که عصاره‌ی گل پنیرک محتوی مقادیر متفاوتی از کلسیم، منیزیم، اسید آمینه‌ی ضروری سرین و آلانین، هیدروکسی پرولین، گلوکورونیک اسید، گالاتورونیک اسید، یورونیک اسید، آنتوسیانین و فرولیک اسید و گالاتوز می‌باشد [2 - 5].

محل‌های مرطوب، اراضی بایر، مزارع و جنگل‌ها از مکان‌های رویش این گیاه می‌باشد و به اشکال مختلف دارویی مورد استفاده قرار می‌گیرد. از خیسانده، ضماد و پودر آن به تناسب نوع بیماری در رفع تحریکات دستگاه گوارش، مجاری ادرار، مجاری تنفسی، رفع سرفه‌های برنشی، نرم کردن سینه، التهاب مخاط بدن، استفراغ و اخلاط خونی، تورم لوزه‌ها و رفع یبوست استفاده می‌شود [6]. به صورت غرغره برای رفع تحریکات مخاط دهان، ورم لوزه‌ها، درد گلو و همچنین جوشانده آن به صورت کمپرس گرم برای رفع سوختگی‌ها و ناراحتی‌های هموروئید و ورم پلک چشم به کار می‌رود. در استعمال خارجی با قرار دادن ریشه و برگ له شده‌ی گیاه بر روی مواضع ملتهب برای رفع التهابات سطح بدن استفاده می‌شود [7].

در حال حاضر مصرف داروهای موکولیتیک جهت رقیق کردن ترشحات دستگاه تنفسی در حال افزایش است که برم‌هگزین از جمله رایج‌ترین آن‌هاست. این دارو با تحریک غدد مخاطی نایژه و تغییر در ساختار گلیکوپروتئین‌های موجود در ترشحات، سبب کاهش چسبندگی و رقیق شدن ترشحات و خروج آن‌ها می‌شود. از طرفی برخی عوارض جانبی برم‌هگزین از جمله عوارض گوارشی خفیف و افزایش موقت ترانس‌آمینازهای کبدی سبب شده که در مبتلایان به زخم معده و بیماری‌های شدید کبدی با احتیاط مصرف شود. علاوه بر

این مصرف آن در بارداری جزء گروه C محسوب شده و لذا مصرف آن با احتیاط فراوان و فقط در صورت لزوم مجاز می‌باشد [8].

با توجه به استفاده فراوان از داروهای موکولیتیک و عوارض جانبی آنها بر آن شدیم تا در این مطالعه اثرات گل پنیرک و برم‌هگزین را بر سیستم موکوسیلیاری نای مرغ که شباهت زیادی به نای انسان دارد مورد بررسی و مقایسه قرار دهیم.

مواد و روش‌ها

مطالعه حاضر از نوع تجربی (Experimental) بوده و بر روی 30 جوجه مرغ نژاد لگهورن چهل روزه با وزن 1/5 کیلوگرم در شرایط یکسانی از نظر نگهداری، تغذیه، نور و درجه حرارت انجام شد [9]. جوجه مرغ‌ها به صورت تصادفی در پنج گروه شش‌تایی، گروه شربت برم‌هگزین خوراکی، عصاره‌ی پنیرک خوراکی، سرم نمکی نبولایز، عصاره‌ی پنیرک نبولایز و گروه شاهد تقسیم شدند. در روش خوراکی با نصب لوله‌ای روی سرنگ حاوی عصاره‌ی 10 درصد گل پنیرک و شربت برم‌هگزین و باز کردن دهان جوجه مقدار 5 میلی‌لیتر هر 12 ساعت یک بار به مدت 12 روز از هر ماده به جوجه‌های مورد نظر داده شد. در روش نبولایز با قرار دادن جوجه‌ها در محفظه‌ی چوبی به نحوی که سر آنها بیرون از محفظه و در محاذات ماسک نبولایز باشد هر 12 ساعت یک بار به مدت 7 دقیقه طی 12 روز مقدار 1 میلی‌لیتر عصاره‌ی 5 درصد گل پنیرک نبولایز شد. برای گروه سرم نمکی نیز به همین ترتیب عمل شد و شاهد برای هر 2 روش خوراکی و نبولایز مشترک بود که هیچ دارویی دریافت نکردند. بعد از 12 روز جوجه‌ها به روش سر بریدن سریع و وارونه (جهت جلوگیری از آسپیراسیون خون به داخل ریه) کشته شدند. آنگاه نای و ریه به دقت خارج و بعد از شستشو با سرم فیزیولوژی به 4 قسمت (ابتدا، وسط و انتهای نای و ریه) تقسیم و هر قسمت به صورت جداگانه در ظرف فیکساتیو قرارگرفت. در این تحقیق از قسمت وسط نای نمونه‌برداری و پس از انجام

خوراکی نسبت به هم تفاوت معنی‌داری نداشتند ($p>0/05$) (نمودار شماره 1).

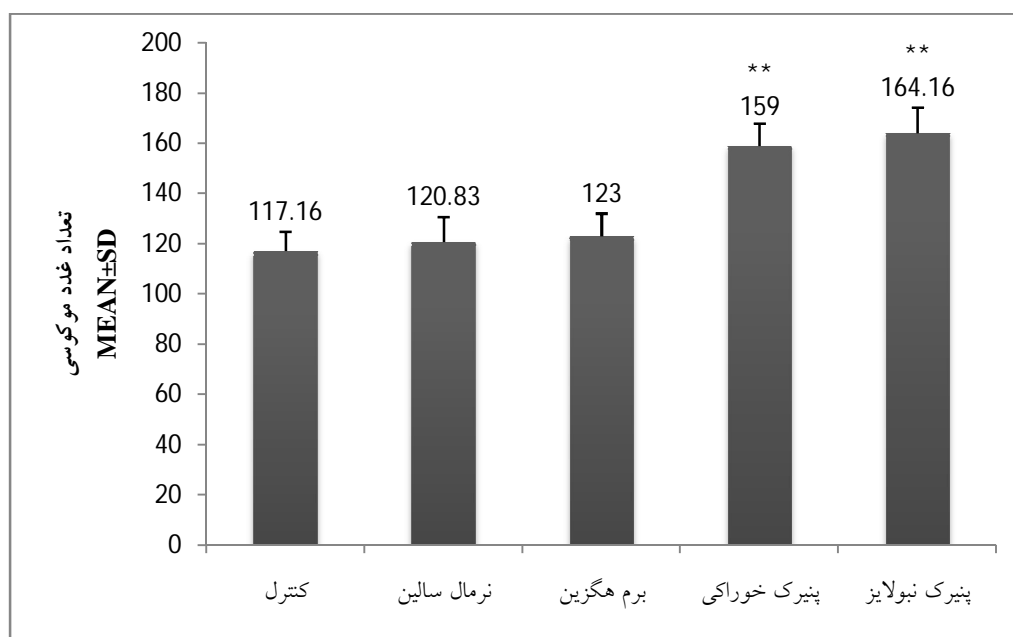
از نظر اندازه غدد موکوسی گروه عصاره‌ی پنیرک نبولایز نسبت به سه گروه نامبرده تفاوت معنی‌داری داشت ($p<0/05$) در حالی که گروه عصاره‌ی پنیرک خوراکی نسبت به دو گروه شاهد و سرم نمکی نبولایز تفاوت معنی‌داری را نشان داد ($p<0/05$) و نسبت به گروه برم هگزین به معنی‌دار بودن نزدیک بود و دو گروه عصاره‌ی پنیرک نبولایز و خوراکی نیز تفاوت معنی‌داری نداشتند ($p>0/05$) (نمودار شماره 2). از نظر اندازه و پری مژک‌ها تفاوت گروه عصاره‌ی پنیرک نبولایز با سه گروه مذکور معنی‌دار بود ($p<0/05$). گروه عصاره‌ی پنیرک خوراکی نسبت به سه گروه دیگر به معنی‌دار بودن نسبتاً نزدیک بود و با گروه عصاره‌ی پنیرک نبولایز تفاوت معنی‌داری را نشان نداد ($p>0/05$) (نمودار شماره 3).

مراحل مختلف اسلایدهای میکروسکوپی با رنگ‌آمیزی PAS و H&E تهیه و با میکروسکوپ نوری المپوس مدل CX31 ساخت ژاپن (Olympus, Japan) بررسی شدند [10].

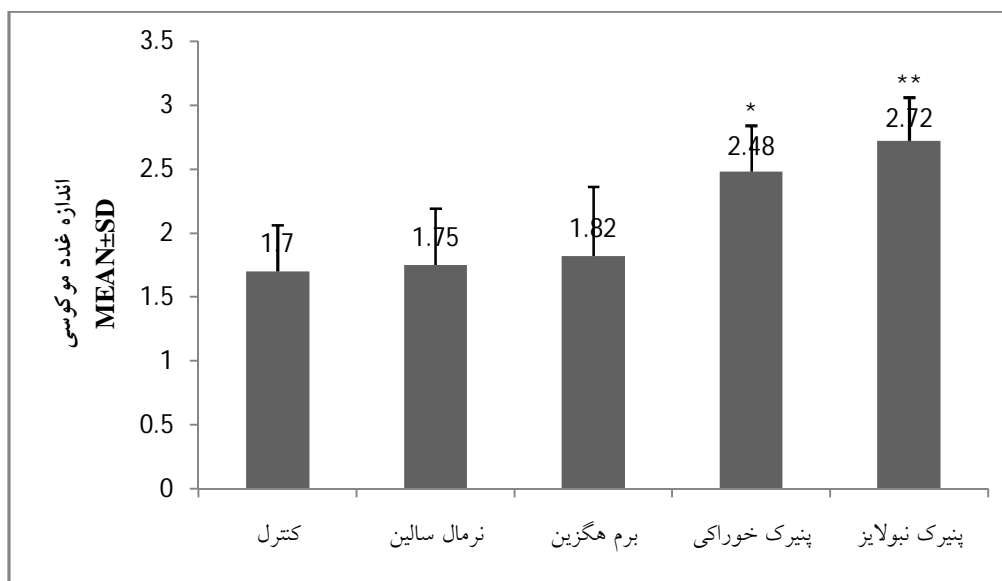
نتایج

در بررسی داده‌های این تحقیق از دو روش Student. T- test و آنالیز واریانس کاملاً تصادفی استفاده شده [11] و نتایج حاصل با توجه به پارامترهای تعداد غدد موکوسی، اندازه غدد موکوسی و اندازه و پری مژک‌های لایه اپی‌تلیال نای، برای هر پنج گروه به شرح زیر به دست آمد:

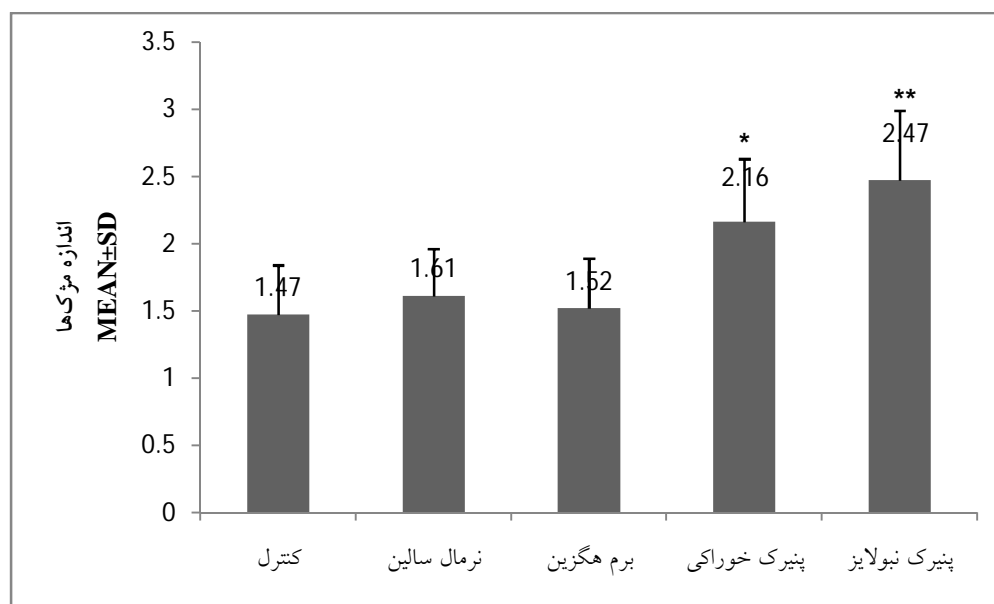از نظر تعداد غدد موکوسی، گروه‌های عصاره‌ی پنیرک نبولایز و پنیرک خوراکی نسبت به سه گروه شاهد، سرم نمکی نبولایز و برم هگزین خوراکی تفاوت معنی‌داری را نشان دادند ($p<0/05$)، ولی گروه عصاره‌ی پنیرک نبولایز و پنیرک



باردیگرام شماره 1- مقایسه تعداد غدد موکوسی اپی‌تلیال نای در گروه‌های مختلف ($N=6$, $p^{**}<0/05$)



باردیاگرام شماره 2- مقایسه اندازه غدد موکوسی اپی تلیال نای در گروه‌های مختلف (N=6, p**<0/05)



باردیاگرام شماره 3- مقایسه اندازه مژک‌های اپی تلیال نای در گروه‌های مختلف (N=6, p**<0/05)

بحث

به صورت خوراکی به جوجه‌های 40 روزه مشخص شد جوجه‌هایی که میزان 5 میلی‌لیتر عصاره‌ی پنیرک 10 درصد دریافت کرده‌اند تعداد و اندازه غدد موکوسی آنها افزایش یافته و مژک‌ها نیز بیشتر و پرت‌تر بودند، با این توضیح که افزایش تعداد غدد موکوسی چشم‌گیرتر و معنادارتر بود. این افزایش

گل پنیرک گیاه دارویی با ویژگی خلط‌آوری است که جهت درمان بیماری‌های تنفسی و التهابی مورد استفاده قرار می‌گیرد. در این مطالعه با بررسی تعداد و اندازه غدد موکوسی و اندازه و پری مژک‌ها بعد از تجویز عصاره‌ی پنیرک 10 درصد

که بر روی عصاره‌ی متانول گل پنیرک انجام شد، نشان داد که این گیاه اثر آنتی‌باکتریال بالایی در مقابل برخی باکتری‌های بیماری‌زا مثل استافیلوکوک اورئوس و استرپتوکوک آگالاکتیه دارد که می‌توان به عنوان یک عامل ضد عفونی کننده جهت از بین بردن میکروارگانیسم‌های مقاوم به آنتی‌بیوتیک مورد استفاده قرار داد [13]. محققین دیگری نیز به تأثیر گل پنیرک به عنوان ماده ضد التهاب برای دستگاه تنفس، گوارش و پوست اشاره کرده‌اند [14، 15]. علاوه بر فعالیت گل پنیرک به عنوان یک عامل ضد التهاب و ضد باکتریال در مطالعه‌ای به نقش حفاظتی گل پنیرک در دستگاه گوارش رت در مقابل زخم‌های گوارشی ایجاد شده توسط اتانول اشاره شد که احتمالاً این نقش با اثر گل پنیرک بر افزایش ترشحات موکوسی به دنبال افزایش تعداد و اندازه غدد در ارتباط می‌باشد [16]. با توجه به مطالب فوق، می‌توان نقش گل پنیرک را بر سیستم موکوسیلیاری مؤثرتر از برم‌هگزین دانست.

نتیجه‌گیری

به طور کلی با توجه به تحقیقات و نتایج ذکر شده و اثرات موکولیتیک مؤثرتر عصاره‌ی گل پنیرک در مقایسه با شربت برم‌هگزین به عنوان یک داروی موکولیتیک با عوارض جانبی، تجویز عصاره گل پنیرک می‌تواند به عنوان یکی از روش‌های مطمئن در درمان بیماری‌های تنفسی و التهابی مورد استفاده قرار گیرد.

نشان می‌دهد که عصاره‌ی پنیرک 10 درصد خوراکی در مقادیر یکسان نسبت به برم‌هگزین بر فعالیت سیستم موکوسیلیاری تأثیر بیشتری دارد. مشاهدات صورت گرفته بر روی جوجه‌های 40 روزه که به میزان 1 میلی‌لیتر عصاره‌ی پنیرک 5 درصد را به صورت نبولایز دریافت کرده‌اند نشان داد که تعداد و اندازه غدد موکوسی و اندازه و پری مژک‌ها افزایش قابل ملاحظه‌ای داشته‌اند که این یافته می‌تواند بیانگر تأثیر عصاره پنیرک نبولایز بر افزایش فعالیت سیستم موکوسیلیاری باشد. با توجه به یافته‌های حاصل می‌توان چنین اظهار کرد که احتمالاً عصاره گل پنیرک بخصوص به صورت نبولایز در مقایسه با برم‌هگزین بر اجزای سیستم موکوسیلیاری تأثیر بیشتری دارد، که در این مورد می‌توان به خاصیت خلط‌آوری و رقیق‌کنندگی گل پنیرک به عنوان یک مکانیسم احتمالی پیشنهادی اشاره کرد. از آنجایی که میزان رطوبت هوای استنشاقی بر اجزای سیستم موکوسیلیاری از جمله مژک‌ها تأثیر دارد [12] می‌توان علت افزایش اندازه و پری مژک‌ها در اپی‌تلیوم نای را با مصرف گل پنیرک به صورت نبولایز در ارتباط دانست.

نقش سیستم موکوسیلیاری در ایجاد ایمنی و محافظت در مقابل باکتری‌ها بسیار حائز اهمیت می‌باشد لذا با توجه به نتایج این مطالعه گل پنیرک نیز با افزایش در تعداد و اندازه غدد موکوسی و فعالیت مژک‌ها و به دنبال آن افزایش میزان ترشحات موکوسی و سرعت انتقال آنها به عنوان یک عامل ضد عفونی‌کننده محسوب می‌شود. در این راستا در مطالعه‌ای

منابع

- Hoseini M. Hakim Momen gift. Mostafavi press 1966, pp: 99 & 8.
- Mustafa A AM. New steroidal lactones and homomonoterpenic glucoside from fruits of *Malva sylvestris* Acta Pol. Pharm. 2011; 68 (3): 393 - 401.
- Hicsonmez U, Erees FS, O-zdemir C, O-zdemir A and Cam S. Determination of major and minor elements in the *Malva sylvestris* L. from Turkey using ICP-OES techniques. Springer 2009, pp: 248 - 57.
- Classen B and Blaschek W. High molecular weight acidic polysaccharides from *Malva sylvestris* and *Alcea rosea*. Thieme 1998, pp: 640 - 4.
- Classen B and Blaschek W. An arabinogalactan-protein from cell culture of *Malva*

- sylvestris*. New York 2002; 68 (3): 232 - 6.
6. Zargari A. *Medicinal Plants* 1989, pp: 346 - 50.
 7. Zhen-Yu W. Impact of anthocyanin from *Malva sylvestris* on plasma lipids and free radical. Springer 2005, pp: 228 - 32.
 8. Abgoon M. *Nurses Drug Guide*. 2006, 706 - 7.
 9. Robert T. A and Peter Hebborn. Screening methods in pharmacology. *Academic press*. 1965; 2: 190 - 3.
 10. Noori Mughahi MH, Mahmoudzadeh HR, Z H. Applied method and terminology of histotechnique, stereology and morphometry. 2009.
 11. Tajdari P, M An. Introduction to Statistics 1989, pp: 330 - 41, 67 - 75.
 12. Iravani J, Melville GN. Mucociliary function in the respiratory tract as influenced by physicochemical factors. 1976, 471.
 13. Razavi SM, Zarrini Gholamreza MG, Ghasemi G. Bioactivity of *malva sylvestris* l., a medicinal plant from Iran. *Iranian Journal of Basic Medical Sciences* 2011: 574 - 9.
 14. Guarrera PM. Traditional phytotherapy in Central Italy (Marche, Abruzzo, and Latium). *Elsevier* 2005, pp: 1 - 25.
 15. Jeambey Z, Johns T, Talhouk S, Batal M. Perceived health and medicinal properties of six species of wild edible plants in north-east Lebanon. *Cambridge Univ Press* 2009, pp: 1902 - 11.
 16. Gurbaz I, O-zkan AM, Yesilada E, Kutsal O. Anti-ulcerogenic activity of some plants used in folk medicine of Pinarbasi (Kayseri, Turkey). *Elsevier* 2005, pp: 313 - 8.