بررسی اثر حفاظت کبدی گیاه شاتره در سمیت ناشی از CCl_4 بر روی موش صحرایی

اکرم جمشیدزاده[1]*، حسین نیک‌نهاد[2]

۱- استادیار، گروه فارماکولوژی / توکسیکولوژی، دانشکده داروسازی، دانشگاه علوم پزشکی شیراز

۲- دانشیار، گروه فارماکولوژی / توکسیکولوژی، دانشکده داروسازی، دانشگاه علوم پزشکی شیراز

*آدرس مکاتبه: شیراز، اکبرآباد، دانشکده داروسازی، بخش فارماکولوژی / توکسیکولوژی، صندوق‌پستی: ۱۵۸۳

تلفن: ۲٤۲٥۳۷٤ (۰۷۱۱)، نمابر: ۲٤۲٥٤٥٤ (۰۷۱۱)

پست الکترونیک: ajamshid@sums.ac.ir

تاریخ دریافت: ۸۳/۱۱/۱٤ **تاریخ تصویب:** ۸۵/۹/۲۹

چکیده

مقدمه: شاتره از گیاهانی است که در طب سنتی ایران در درمان بیماری‌های مختلف کبدی مطرح بوده است، در این تحقیق اثر حفاظتی این گیاه بر روی سمیت ناشی از تتراکلریدکربن بر روی کبد موش صحرایی مورد بررسی قرار گرفت.

هدف: از آنجایی‌که در کشور ما عوامل دارویی محافظت‌کننده کبدی کمتر در دسترس بوده و از طرفی بیماری‌های کبدی ناشی از عواملی همچون هپاتیت ویروسی و داروها تاحدی شایع است، لازم گردید تا از گیاهان دارویی که در طب سنتی ایران به عنوان محافظت‌کننده کبدی شناخته شده‌اند، مورد بررسی قرار گیرد.

روش بررسی: برای این مطالعه ازموش‌های صحرایی نر استفاده شد. عصاره هیدروالکلی گیاه شاتره در مقادیر ۱۰۰، ۲۰۰ و ۳۰۰ میلی‌گرم بر کیلوگرم یک روز قبل، همزمان و یک روز بعد از دریافت ۳ میلی‌لیتر بر کیلوگرم تتراکلریدکربن به صورت داخل صفاقی مصرف شد و نتایج با گروه کنترل و کنترل مثبت سیلی‌مارین مقایسه گردید.

یافته‌ها: بررسی آنزیم‌های کبدی و مشاهدات هیستوپاتولوژیک کبد نشان داد که شاتره توانسته است ضایعات کبدی ایجاد شده توسط تتراکلریدکربن را در مقادیر به کار رفته کاهش دهد.

نتیجه‌گیری: با توجه به آسیب اکسیداتیو ناشی از تتراکلریدکربن و نتایج به دست آمده می‌توان پیشنهاد نمود که شاتره احتمالاً به واسطه داشتن ترکیبات آنتی اکسیدانی اثرات حفاظت کبدی از خود نشان داده است.

گل‌واژگان: شاتره، تتراکلرید کربن، کبد

مقدمه

یکی از ارگان‌های کلیدی در اعمال متابولیکی و ترشحی و خارج کردن سموم از بدن کبد است. کبد همواره با مواد سمی و متابولیت‌های فراوانی مواجه است و اختلالاتی که ممکن است در کبد پیش آید نیز فراوان و متنوع است.

در حال حاضر تعداد داروهایی که برای درمان اختلالات کبدی استفاده می‌شوند بسیار کم هستند و عوارض قابل توجهی نیز به همراه دارند، بنابراین استفاده از گیاهان دارویی در درمان اختلالات کبدی حائز اهمیت است. شاتره[1] با نام علمی *Fumaria parviflora* L. (Fumariacea) گیاهی است علفی به ارتفاع ۲۰ تا ۸۰ سانتی‌متر که در مزارع، باغ‌ها، اماکن سایه‌دار و یا گودال‌ها به حالت خودرو می‌روید. زراعت آن با کاشتن دانه گیاه در فروردین ماه صورت می‌گیرد. قسمت مورد استفاده گیاه، کلیه اندام‌های آن مخصوصاً سرشاخه گل‌دار است که به حالت تازه یا خشک مصرف می‌شود. اندام‌های مختلف این گیاه دارای موادی نظیر مواد رزینی، املاح معدنی، موسیلاژ، کله ریترین[2]، اسیدهای آلی قابل تبلور به نام اسید فوماریک و آلکالوییدی به نام فومارین است [۱].

سرشاخه گیاه دارای خواص درمانی زیادی است به طوری که از آن به عنوان تصفیه‌کننده خون، هضم‌کننده غذا، اشتهاآور، بازکننده انسداد کبد و طحال و همچنین داروی موثر در معالجه یرقان و عوارض کبدی نام برده‌اند [۲،۳]. گزارش‌هایی مبنی بر اثرات حفاظت کبدی این گیاه در سمیت ناشی از استامینوفن وجود دارد [٤،٥]. مطالعه حاضر به بررسی اثرات حفاظت کبدی گیاه شاتره در سمیت ناشی از تتراکلرید کربن[3] می‌پردازد.

مواد و روش‌ها

تهیه عصاره

گیاه در فصل بهار از اطراف کازرون در استان فارس جمع‌آوری شد و در اتاق کاملاً تاریک و در جریان هوای آزاد خشک گردید. گیاه توسط دکتر خسروی استاد سیستماتیک گیاهی دانشگاه شیراز شناسایی شد و نمونه‌ای از آن در هرباریوم بخش گیاه‌شناسی دانشکده علوم دانشگاه شیراز با شماره ۳٤٥۰۳ نگهداری می‌شود. سپس ۱۰۰ گرم از آن با آسیاب به صورت پودر درآمد. پودر حاصله با ۱۰۰۰ سی‌سی اتانول ۸۰ درصد مخلوط و سپس در دستگاه سوکسله قرار داده شد. عصاره هیدروالکلی حاصل توسط دستگاه تقطیر در خلا تغلیظ گردید (۱۳۰ میلی‌گرم بر میلی‌لیتر). سیلی‌مارین استخراج شده از گیاه خارمریم که توسط بخش فارماکوگنوزی دانشکده داروسازی دانشگاه علوم پزشکی تهران تهیه شده بود و به صورت پودر در دسترس قرار گرفت قبل از هر آزمایش توسط حلال دی متیل سولفوکساید مخلوط و استفاده گردید.

مطالعه حیوانی

۵۰ عدد موش صحرایی نر از نژاد اسپراگوداولی با وزن ۲۰۰-۱۸۰ گرم از مرکز پرورش حیوانات آزمایشگاهی موسسه رازی شیراز تهیه گردید. موش‌ها به صورت تصادفی به ۱۰ گروه ۵ تایی تقسیم و در دوره نوری ۱۲ ساعت تاریکی، ۱۲ ساعت روشنایی و درجه حرارت ۲ ± ۲۳ درجه سانتی‌گراد نگهداری شدند. حیوانات دسترسی مداوم به آب و غذا داشتند.

عصاره هیدروالکلی شاتره به صورت تک دوز با دوزهای متفاوت ۱۰۰، ۲۰۰ و ۳۰۰ میلی‌گرم بر کیلوگرم به مدت سه روز به گروه‌های ۳ - ۱ از طریق داخل صفاقی تزریق شد. گروه‌های ٦ - ٤ در روز دوم علاوه بر عصاره گیاهی (دوز ۱۰۰، ۲۰۰ و ۳۰۰ میلی‌گرم بر کیلوگرم) همزمان CCl_4 به میزان ۳ میلی‌لیتر بر کیلوگرم (به نسبت ۱:۱ روغن زیتون/ CCl_4) داخل صفاقی دریافت نمودند گروه ۷ به عنوان گروه کنترل در این سه روز حجمی معادل گروه‌های ٦ - ٤ از محلول هیدروالکلی به صورت داخل صفاقی دریافت نمودند و به جای سم از حامل روغن زیتون (۳ میلی‌لیتر بر کیلوگرم) در روز دوم استفاده گردید.

گروه ۸ یا گروه دریافت‌کننده سم در روز دوم تنها ۳ میلی‌لیتر بر کیلوگرم از CCl_4 دریافت نمود.

گروه ۹ به مدت سه روز به صورت تک دوز ۲۵ میلی‌گرم بر کیلوگرم سیلی‌مارین به صورت داخل صفاقی تزریق شد.

---

[1] Fumitory
[2] Choleritrin
[3] CCl_4

و به گروه ۱۰ به صورت تک دوز و به مدت سه روز ۲۵ میلی‌گرم بر کیلوگرم سیلی‌مارین به صورت داخل صفاقی تزریق شد و در روز دوم نیز CCl_4 به میزان ۳ میلی‌لیتر بر کیلوگرم داخل صفاقی داده شد.

تمام گروه‌ها بعد از تزریق سم به جز آب غذایی دریافت نکردند و ۳۰ ساعت پس از تزریق CCl_4 جهت نمونه‌گیری مورد استفاده قرار گرفتند.

مطالعه بیوشیمیایی

تمام حیوانات با تزریق داخل صفاقی ۵۰ میلی‌گرم بر کیلوگرم تیوپنتال بیهوش شدند. ٤ سی‌سی خون از طریق ورید باب گرفته شد و بعد از ۳۰ دقیقه قرار گرفتن در دمای اتاق با سرعت ٤۰۰۰ دور در دقیقه و به مدت ۱۰ دقیقه سانتریفوژ گردید. سرم جدا شده جهت تعیین مقدار آنزیم‌های آسپارتات آمینوترانس فراز[1]، آلانین آمینو ترانس فراز[2]، آلکالین فسفاتاز[3]، بیلی روبین تام و بیلی روبین مستقیم مطابق روش Wilkinson (1972) و Bessay (1946) و با کمک دستگاه اتوآنالیزر DAX-4 و کیت استاندارد Biocon مورد بررسی قرار گرفت [٦،٧].

مطالعه هیستوپاتولوژیک

بلافاصله بعد از بیهوشی و گرفتن خون حیوان، قسمتی از کبد جدا شد و در فرمالین ۱۰ درصد به مدت دو روز قرار داده شد. در طی این مدت دوبار فرمالین تعویض گردید، جهت آب‌گیری در ظروف حاوی اتانول با غلظت‌های مختلف (۱۰۰-۵۰ درصد) قرار گرفت. سپس توسط گزیلول شفاف‌سازی صورت پذیرفت و نهایتاً در پارافین مایع ٦۰ درجه سانتی‌گراد غوطه‌ور گردید. برش‌های ۵ - ٤ میکرومتر از نمونه‌ها تهیه و سپس توسط هما توکسیلن - ائوزین (H-E) جهت بررسی‌های میکروسکوپی شامل نکروز سلولی، تغییرات چربی، هجوم لنفویستی و تورم هپاتوسیت‌ها رنگ‌آمیزی گردید [۸].

بررسی آماری

داده‌های به دست آمده توسط آزمون‌های student-t و آنالیز واریانس یک طرفه باپس آزمون دانت مورد بررسی قرار گرفتند. تمامی آزمون‌ها توسط نرم‌افزار Instat graph و اختلاف میانگین‌ها در سطح $p< ۰/۰۵$ معنی‌دار در نظر گرفته شد.

نتایج

نتایج نشان می‌دهند که گروه دریافت‌کننده سم توانسته منجر به بروز ضایعات کبدی چون نکروز، تغییرات چربی شدید و تورم هپاتوسیت‌ها شود که شدت بروز این آسیب‌ها در مقایسه با گروه کنترل اختلاف معنی‌دار داشته است (جدول شماره ۱).

در گروه‌هایی که عصاره شاتره و سیلی‌مارین را بدون سم دریافت کرده‌اند مشخص گردید که تغییرات هیستوپاتولوژیک در مقایسه با گروه کنترل تفاوت معنی‌دار نداشته بنابراین سیلی‌مارین و عصاره شاتره در مقادیر مصرف شده هیچ‌گونه آسیب کبدی بر جا نمی‌گذارند. نتایج قبلی به دست آمده توسط این گروه نشان داد که تجویز ۱ میلی‌گرم بر کیلوگرم حلال دی متیل سولفوکساید به عنوان حامل سیلی‌مارین نیز، هیچ‌گونه تفاوت معنی‌داری در فاکتورهای بیوشیمیایی و هیستوپاتولوژیک با گروه کنترل ندارد [۹]. در گروه‌های ٦ - ٤ که سم رابه همراه عصاره شاتره با دوزهای ۱۰۰، ۲۰۰ و ۳۰۰ میلی‌گرم بر کیلوگرم دریافت کرده‌اند کاهش قابل توجهی در آسیب‌های وارد به کبد مشاهده می‌شود (جدول شماره ۱).

نمودار شماره ۱ بیان‌کننده تغییرات ALT، AST و ALK در گروه‌های کنترل، سم و عصاره گیاهی است و همان‌طور که مشخص است در گروه دریافت‌کننده سم به تنهایی در مقایسه با گروه کنترل، فعالیت آنزیم‌های SGOT، SGPT و ALK به طور معنی‌داری افزایش یافته است. گروه‌های دریافت‌کننده عصاره (۲۰۰ و ۳۰۰) افزایش آنزیم‌های کبدی را به طور معنی‌داری ($p< ۰/۰۱$) کم کرده‌اند.

افزایش میزان بیلی روبین تام و مستقیم در صورت تجویز CCl_4 مشاهده می‌شود (نمودار شماره ۲) تجویز عصاره شاتره با دوز ۱۰۰ میلی‌گرم در کیلوگرم به طور معنی‌داری باعث

[1] SGOT
[2] SGPT
[3] ALK

کاهش این دو فاکتور در مقایسه با دیگر غلظت‌های مصرفی شده است.

مصرف سیلی‌مارین و عصاره با مقادیر به کار رفته بدون تجویز سم، به تنهایی تغییر قابل توجهی در میزان آنزیم‌های کبدی، بیلی‌روبین تام و مستقیم در مقایسه با گروه کنترل نداشته است و بنابراین عصاره به تنهایی آسیبی بر کبد نمی‌گذارد (داده‌ها نشان داده نشده است).

جدول شماره ۱ – تغییرات بافت‌شناسی، ناشی از تاثیر غلظت‌های مختلف عصاره هیدروالکلی گیاه شاتره به تنهایی و همراه با تجویز تتراکلریدکربن (CCl_4) ۳ ml/kg در موش صحرائی نر

گروه‌ها	مشاهدات میکروسکوپیک			
	دژنراسیون واکوئولار (تغییرات چربی)	دژنراسیون و نکروز کوآگولاتیو	تجمع لنفوسیت‌ها	تورم هپاتوسیت‌ها
کنترل	–	–	–	–
سم	+++	+	++	+++
شاتره ۱۰۰	–	+	+	–
شاتره ۲۰۰	–	+	+	–
شاتره ۳۰۰	–	+	+	+
سم + شاتره ۱۰۰	++	–	+	+
سم + شاتره ۲۰۰	+	++	–	–
سم + شاتره ۳۰۰	+	++	–	–
سیلی‌مارین ۲۵	–	+	+	–
سم + سیلی‌مارین ۲۵	+	+	–	–

+++ : شدید ++ : متوسط + : ضعیف – : منفی

نمودار شماره ۱ – تاثیر عصاره هیدروالکلی شاتره بر میزان SGOT، SGPT و ALK در سمیت ایجاد شده توسط CCl_4 در موش صحرایی نر.

سیلی‌مارین ۲۵ میلی‌گرم بر کیلوگرم، عصاره هیدروالکلی شاتره ۱۰۰، ۲۰۰ و ۳۰۰ میلی‌گرم بر کیلوگرم یک روز قبل، همزمان و یک روز بعد از دریافت CCl_4 ۳ میلی‌لیتر بر کیلوگرم به صورت داخل صفاقی ۳۰ ساعت پس از تزریق CCl_4 آنزیم‌های آسپارتات آمینوترانس فراز (SGOT)، آلانین آمینو ترانس فراز (SGPT) و آلکالین فسفاتاز (ALK) اندازه‌گیری شد. *: تفاوت معنی‌دار با گروه سم در سطح معنی‌دار $p<$ ۰/۰۵، **: تفاوت معنی‌دار با گروه سم در سطح معنی‌دار $p<$ ۰/۰۱، در تمام موارد تعداد = ۵ بوده است.

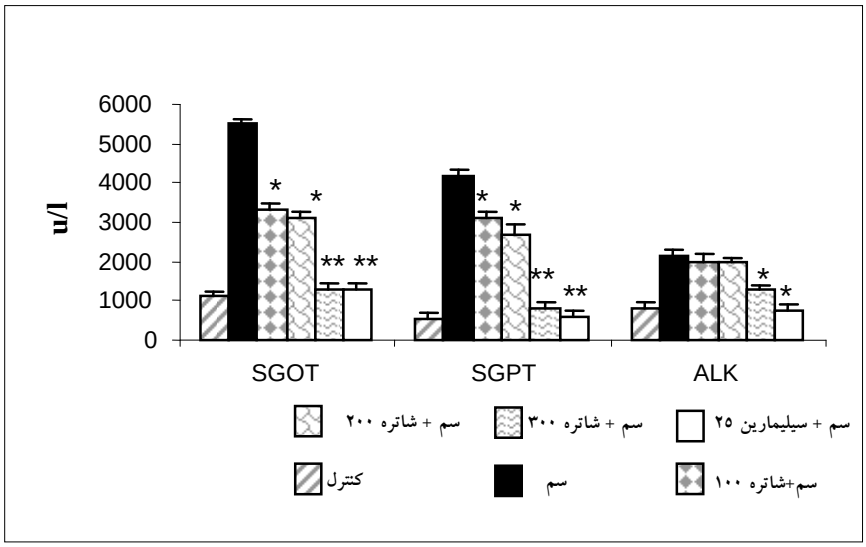

نمودار شماره ۲- تاثیر عصاره هیدروالکلی شاتره بر میزان بیلی روبین تام (T.Bill) و بیلی روبین مستقیم (D.Bill) در سمیت ایجاد شده توسط CCl_4 در موش صحرایی نر. سیلی‌مارین ۲۵ میلی‌گرم بر کیلوگرم، عصاره هیدروالکلی شاتره ۱۰۰، ۲۰۰ و ۳۰۰ میلی‌گرم بر کیلوگرم یک روز قبل، همزمان و یک روز بعد از دریافت CCl_4 ۳ میلی‌لیتر بر کیلوگرم به صورت داخل صفاقی ۳۰ ساعت پس از تزریق CCl_4 بیلی‌روبین تام (T.Bill) و بیلی روبین مستقیم (D.Bill) اندازه‌گیری شد. *: تفاوت معنی‌دار با گروه سم در سطح معنی‌دار ۰/۰۵ >p، **: تفاوت معنی‌دار با گروه سم در سطح معنی‌دار ۰/۰۱ >p، در تمام موارد تعداد = ۵ بوده است.

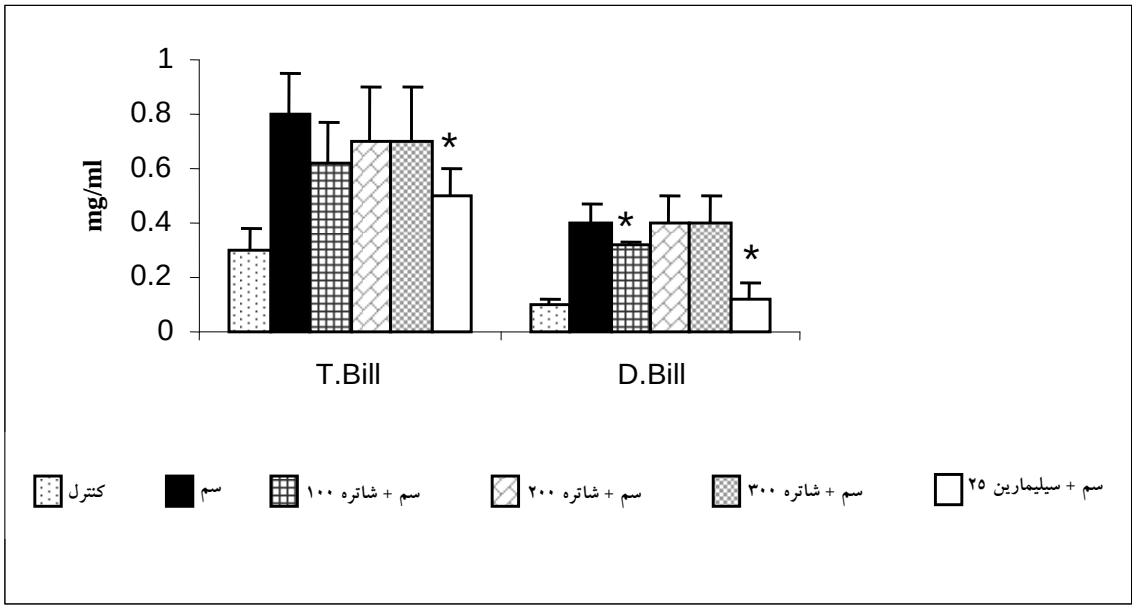

بحث و نتیجه‌گیری

در سال‌های اخیر تعداد زیادی از محققان طب سنتی در مورد گسترش داروهای جدید برای درمان بیماری‌های کبدی تلاش نموده‌اند. از جمله تحقیقاتی که در این زمینه شده می‌توان به بررسی اثرات شاتره در آسیب ناشی از استامینوفن بر روی کبد اشاره کرد [٤،٥].

فومارات و فوماریک اسید جدا شده از *Fumaria indica* دارای اثرات حفاظت کبدی بوده‌اند [۱۰].

با توجه به نتایج به دست آمده مشخص گردید که CCl_4 قادر به تخریب سلول‌های کبدی است. محققین علت سمیت را شکسته شدن پیوند بین کربن- کلر دانسته که به دنبال آن رادیکال آزاد تری کلرومتیل ایجاد می‌شود. این رادیکال بسیار ناپایدار بوده و سریعاً با ترکیبات غشای سلول واکنش می‌دهد و همچنین با اسیدهای چرب غیراشباع باند می‌شود و یا یک اتم هیدروژن را از لیپیدهای غشا جدا می‌کند و تولید یک لیپید رادیکالی و کلروفرم می‌کند. لیپیدهای رادیکالی با مولکول اکسیژن واکنش می‌دهند و درنتیجه فسفولیپیدهای موجود در رتیکولوم اندوپلاسمیک تجزیه شده و باعث آزاد شدن آنزیم‌ها می‌شود و نهایتاً این واکنش‌ها منجر به مرگ سلول و نکروز سلولی می‌گردد [۱۱،۱۲].

همچنین مقدار بیلی‌روبین افزایش یافته در گروه دریافت‌کننده CCl_4 به علت شدت نکروز است. تجویز CCl_4 باعث ایجاد تغییراتی در روند چربی در کبد و در سرم می‌شود. با توجه به نتایج آنزیمی و مشاهدات هیستوپاتولوژیک در گروه‌های دریافت‌کننده عصاره همراه با CCl_4، عصاره شاتره قادر است نکروز، تغییرات چربی و تورم هپاتوسیت‌ها را کاهش دهد. گیاه در مقادیر ۲۰۰ و ۳۰۰ میلی‌گرم بر کیلوگرم به طور معنی‌داری اثر حفاظت کبدی داشته و ضایعات ناشی از CCl_4 را از جمله تغییرات چربی شدید و تورم هپاتوسیت‌ها که به عنوان آسیب برگشت‌پذیر هستند و نکروز را که به عنوان آسیب برگشت‌ناپذیر است، کاهش داده است. بنابراین می‌توان گفت شاتره تا حدودی اثرات جمع‌آوری‌کننده رادیکال‌های آزاد را داشته است، یا ممکن است تولید رادیکال‌ها را مهار کند، کاهش دژنراسیون یا افزایش رژنراسیون از دیگر مکانسیم‌های

احتمالی است [۱۲،۱۳].

احتمالاً علت حفاظت کبدی ایجاد شده را می‌توان به اسید فوماریک و خاصیت آنتی‌اکسیدان آن نسبت داد که در این مقادیر توانسته با اکسید شدن خود جلوی پراکسیداسیون چربی و نکروز را بگیرد [۱۰].

اثربخشی شاتره در مقایسه با سیلی‌مارین، که به عنوان تنها داروی گیاهی شناخته شده در پیشگیری و درمان آسیب‌های کبدی است نیز قابل قبول است. با توجه به نتایج حاصل از این تحقیق می‌توان چنین نتیجه گرفت که استفاده از گیاهانی که به صورت سنتی جهت معالجه بیماری‌های کبد یا به عنوان مقوی و تنظیم‌کننده کار کبد مصرف می‌شوند نیاز به مطالعه و بررسی دقیق از نظر چگونگی و کیفیت عملکرد دارند همان‌طور که این تحقیق نشان می‌دهد شاتره که از قدیم به عنوان تنظیم‌کننده عملکرد کبد به کار می‌رفته است در حفاظت کبد در برابر سموم کبدی نقش دارد. لازم به ذکر است که جهت دستیابی به ماده موثره، مقدار و زمان مصرف شاتره نیاز به تحقیق بیشتر وجود دارد.

منابع

۱. زرگری علی. *گیاهان دارویی*. موسسه انتشارات و چاپ دانشگاه تهران. ۱۳۷۱، جلد سوم، صفحات ۲۱۸ – ۲۱۲.

۲. میرحیدر حسین. *معارف گیاهی، کاربرد گیاهان در پیشگیری و درمان بیماری‌ها*. دفتر نشر فرهنگ اسلامی. ۱۳۷۲، جلد اول، ص ۲٤۰ و ۱۹۱، جلد دوم، صفحات ۱٤٤ –۱٤۰.

۳. شمس‌اردکانی محمدرضا، معطر فریبرز. *راهنمای گیاه درمانی*. فرهنگستان علوم پزشکی جمهوری اسلامی ایران. ۱۳۷۸، صفحه ۵.

٤. جون کوئیرال، کارلوس خوان کارنیرو، رابرت – الکلی– *بافت‌شناسی پایه*. ترجمه دکتر سید مهدی منتظری، سید ناصر موسوی، دکتر مسعود مختارانی. ویراست نهم، ویراسته دکتر سیدمهدی منتظری، انتشارات ارجمند. ۱۳۷۹، صفحات ۲٤ – ٦.

5. Gilani AH, Janbaz KH, Akhtar MS. Selective protective effect of an extract from *Fumaria parviflora* on paracetamol-induced hepatotoxicity. *Gen. Pharmacol*. 1996; 27 (6): 979-983.

6. Aktay G, Deliorman D, Ergun E, Ergun F. Hepatoprotective effects of Turkish folk remedies on experimental liver injury. *Journal of Ethnopharmacology* 2000; 73 (1-2): 121-129.

7. Bessay OA, Lowry OH, Bross MJ, A method for rapid determination of alkaline phosphatase with five cubic milliliters of serum. *Journal of Biological Chemistry* 1946; 164: 321-329.

8. Wilkinson JH, Baron DN, Moss DW, Wolter PG. Standardization of clinical enzyme assays: Reference method for aspartate and alanine transaminase. *Journal of Clinical Pathology* 1972; 25: 940.

9. Jamshidzadeh A, Fereidooni F, Salehi Z, Niknahad H. Hepatoprotective activity of *Gundelia turenfortii*. *Journal of Ethnopharmacology* 2005; 3: 101 (1-3): 233-7.

10. Rao KS, Mishra SH. Anti hepatotoxic activity of monomethyl fumarate isolated from *Fumaria indica*. *J. Ethno. phamacol*. 1998; 60: 207-213.

11. Phol L, George JW. Identification of dichloromethyl carbon as a metabolite of carbon tetrachloride. *Biochem. Biophys. Res. Commun.* 1983; 117: 367-371.

12. Clawson G. A. Mechanism of carbon tetrachloride hepatotoxicity. *Pathol. Immunopathol. Res*. 1989; 8:104-112.

13. Luper S. A review of plants used in the treatment of liver disease. *Altern. Med. Rev.* 1999; 4 (3): 178-189.