

## بررسی اثرات مصرف موضعی عصاره گیاه خار مریم (سیلی مارین) بر تغییرات ناشی از تابش پرتو فرابنفش بر پوست خوکچه هندی

امیرحسین جمشیدی<sup>۱\*</sup>، حمیدرضا احمدی آشتیانی<sup>۲</sup>، محمدمهدی نادری<sup>۳</sup>، سعید بکایی<sup>۴</sup>، بنفشه غلامحسینی<sup>۵</sup>

۱- استادیار، مرکز تحقیقات آزمایشگاهی غذا و داروی وزارت بهداشت درمان و آموزش پزشکی و پژوهشکده گیاهان دارویی جهاددانشگاهی

۲- دانشجوی دوره Ph.D. بیوشیمی بالینی، دانشکده پزشکی، دانشگاه تربیت مدرس

۳- دانشجوی دکتری تخصصی بیماری‌های داخلی دام‌های کوچک، دانشکده دامپزشکی، دانشگاه آزاد اسلامی واحد علوم و تحقیقات تهران

۴- دانشیار، گروه بهداشت مواد غذایی، دانشکده دامپزشکی، دانشگاه تهران

۵- استادیار، گروه پاتوبیولوژی، دانشکده دامپزشکی، دانشگاه آزاد اسلامی واحد کرج

\*آدرس مکاتبه: تهران، میدان انقلاب اسلامی، خیابان فخررازی، تقاطع خیابان شهید وحیدنظری، معاونت غذا و دارو، وزارت بهداشت درمان و آموزش پزشکی، تلفن: ۶۶۴۰۵۵۶۸ (۰۲۱)، نمابر: ۶۶۴۶۹۱۴۲ (۰۲۱)

پست الکترونیک: jamshidiam@yahoo.com

تاریخ تصویب: ۸۶/۱/۲۵

تاریخ دریافت: ۸۵/۲/۱۳

### چکیده

مقدمه: آسیب‌های پوستی ناشی از پرتو فرابنفش خورشید، باعث ارائه مواد محافظ ایمن و ارزان در مقابل اثرات آسیب‌زای این پرتو شده است. خواص آنتی‌رادیکالی، ضدالتهابی و ضدسرطانی سیلی مارین گزینه مناسبی برای بررسی اثر آن بر پرتو فرابنفش است. هدف: در این تحقیق اثرات مصرف خارجی سیلی مارین در جلوگیری از اثرات سوء پرتو فرابنفش بر پوست با استفاده از یافته‌های هیستوپاتولوژیک و بررسی علائم بالینی بررسی و ارزیابی شد.

روش بررسی: جهت انجام این پژوهش تعداد ۶۰ عدد خوکچه هندی آلبینو به طور تصادفی به دو گروه ۳۰ تایی تقسیم شدند. موهای پشت حیوانات در ابعاد ۲ سانتی‌متر مربع تراشیده شدند. در گروه اول ۹ mg سیلی مارین به همراه ۲۰ میکرولیتر استون به صورت موضعی استفاده شد و در گروه دوم تنها ۲۰ میکرولیتر استون به صورت موضعی مصرف شد. هر دو گروه ۱۰ روز و هر روز به مدت ۴۵ دقیقه در معرض پرتو فرابنفش با دوز ۱۸۰ میلی ژول بر سانتی‌متر مربع قرار گرفتند.

نتایج: نتایج بررسی‌های بالینی و هیستوپاتولوژیک نشان دادند که مصرف موضعی سیلی مارین دارای اثرات محافظتی در مقابل اثرات سوء پرتو فرابنفش بر روی پوست است.

نتیجه‌گیری: استفاده موضعی از سیلی مارین در پیش‌گیری از ضایعات ناشی از پرتو فرابنفش در خوکچه هندی کارا است. نتایج حاصل از یافته‌های بالینی و هیستوپاتولوژیک در این تحقیق مشابه نتایج روش‌های آنزیمی در سایر بررسی‌ها ارزیابی گردید.

کل واژگان: سیلی مارین، اشعه ماوراء بنفش، پوست، هیستوپاتولوژی، یافته‌های بالینی، خوکچه هندی



## مقدمه

مواجهه طولانی مدت با اشعه ماورای بنفش دارای اثرات سوء و حتی جبران‌ناپذیری بر پوست بدن است [۱]. امروزه به دلیل اثرات جانبی و قیمت بالای داروهای شیمیایی [۲] توجه به تولید و استفاده از داروهای گیاهی رو به افزایش است، گیاه خارمریم<sup>۱</sup> از جمله گیاهان دارویی است که سابقه استفاده درمانی از آن به هزاران سال قبل برمی‌گردد [۳، ۴]. این گیاه با آب و هوای ایران سازگار بوده و تقریباً در تمام مناطق ایران می‌روید [۵] و فراورده دارویی حاصل از آن سیلی‌مارین نامیده می‌شود [۵]. قابلیت‌های محافظتی سیلی‌مارین در جلوگیری از اختلالاتی نظیر آسیب‌های DNA و انواع سرطان پوست غیرملانومایی [۶، ۷، ۸] و هم‌چنین خواص ضداکسیدان [۹، ۱۰] و ضدالتهابی [۴، ۱۱، ۱۲، ۱۳] و تعدیل‌کننده ایمنی بدن [۱۰] است. این پیش فرض وجود داشت که بتوان از آن به عنوان یک ماده محافظت‌کننده در مقابل اثرات نامطلوب در معرض نور خورشید بهره گرفت، بنابراین در این بررسی به ارزیابی اثرات مصرف موضعی سیلی‌مارین بر تغییرات ناشی از تابش پرتو فرابنفش بر پوست خوکچه‌هندی با بهره‌گیری از یافته‌های بالینی و هیستوپاتولوژیک پرداختیم.

## مواد و روش‌ها

جهت انجام این تحقیق ۶۰ عدد خوکچه هندی آلبینوی ماده (نژاد Dukin Hartley) هم‌سن (۶ ماهه) انتخاب و به منظور تطابق با محیط جدید به مدت ۱۴ روز در شرایط یکسان محیطی (دمای ۲۶-۲۲ درجه سانتی‌گراد، رطوبت نسبی ۶۰-۴۰ درصد و چرخه ۱۲ ساعت روشنایی - ۱۲ ساعت تاریکی) و تغذیه‌ای قرار گرفتند [۱۴، ۱۵]. در پایان این دوره موهای قسمت پشت حیوانات در ابعاد ۲ سانتی‌متر مربع تراشیده و به منظور فروکش نمودن التهاب احتمالی ناشی از تراشیدن موها، به حیوانات به مدت ۴۸ ساعت استراحت داده شد. در شروع تحقیق خوکچه‌ها به صورت تصادفی به دو

گروه ۳۰ عددی تقسیم شدند، دسته اول به عنوان گروه تیمار و دسته دوم به عنوان گروه شاهد در نظر گرفته شد. ۳۰ دقیقه قبل از هر بار تابش پرتو فرابنفش، در گروه تیمار محلول حاصل از ترکیب ۹ میلی‌گرم سیلی‌مارین در ۲۰  $\mu\text{L}$  استون و در گروه شاهد، ترکیب ۹ میلی‌گرم پودر تالک در ۲۰  $\mu\text{L}$  استون بر روی قسمت تراشیده شده پوست خوکچه‌ها به وسیله سواب مالیده شد. پس از پوشاندن سر خوکچه‌ها با کیسه‌های پارچه‌ای (به منظور محافظت نواحی بدون مو و چشم‌ها در مقابل اشعه) حیوانات در قفس‌هایی که به طور کامل آنان را مقید می‌نمود قرار داده شدند و آنگاه به مدت ۴۵ دقیقه، پرتو فرابنفش با دوز ۱۸۰ میلی‌ژول بر سانتی‌متر مربع را دریافت کردند. این دوز اشعه به وسیله یک لامپ مولد فرابنفش ۹۰ سانتی‌متری، ۲۲۰ ولت و ۳۰ وات و با طول موج ۲۸۰-۳۴۰ نانومتر با تنظیم فاصله ۲۳ سانتی‌متری از پوست حیوانات، فراهم شد [۱۴، ۱۶]، که میزان دوز اشعه به وسیله یک فتودکتور (از نوع SEE 240) و ۵ فیلتر مورد پایش قرار گرفت. در هر دو گروه این شرایط به مدت ۳۰ روز تکرار شد. در این بررسی، موی ناحیه پشت هر دو گروه، در مجموع در دو نوبت تراشیده شدند، که پس از هر نوبت تراشیدن موها به مدت ۴۸ ساعت به حیوانات استراحت داده شد و در معرض پرتو فرابنفش قرار نگرفتند. در پایان روز سی‌ام، علایم بالینی در ناحیه اشعه دیده توسط ۳ نفر متخصص در جداول با تعریف مشخص از ضایعات ثبت گردید، سپس تمامی حیوانات پس از بیهوشی با کتامین (۲۵ mg/kg) و اسپرومازین (۳ mg/kg) با تغییر محل مهره‌های گردن<sup>۱</sup> خوش کشتی [۱۴، ۱۵، ۱۶، ۱۷] و از محل‌هایی که موهای آن‌ها تراشیده شده بود، به منظور بررسی‌های آسیب‌شناسی بافتی، نمونه‌گیری به عمل آمد. پس از طی مراحل آماده‌سازی، از هر نمونه پوست، چندین مقطع تهیه گردید و پس از رنگ‌آمیزی با هماتوکسیلین - ائورین [۱۴]، جهت بررسی‌های آسیب‌شناسی، لام‌ها به وسیله میکروسکوپ نوری مشاهده گردیدند. آنالیز آماری داده‌ها با آزمون مجذور کای با تصحیح یاتس<sup>۲</sup> انجام پذیرفت.

<sup>۱</sup> Dislocation cervical<sup>۲</sup> Yates correction<sup>۱</sup> *Silybum marianum*

## نتایج

درصد، هایپرپیگماتاسیون شدید اپیدرم ۱۰۰ درصد، نفوذ لنفوسیت‌ها به اپیدرم (اگزوسیتوز) ۱۰۰ درصد، حضور مروارید کراتینی در اپیدرم ۳۳/۳ درصد، حضور وزیکول در اپیدرم ۳۳/۳ درصد، پرولیفراسیون سلول‌های سنگفرشی (آکانتوز) ۱۰۰ درصد، کم رنگ شدن کروماتین و شسته شدن آن در هسته سلول‌های سنگفرشی در اپیدرم ۱۰۰ درصد، پری فولیکولیت ۱۰۰ درصد، نفوذ لنفوسیت به غدد سباسه ۵۰ درصد، واسکولیت در درم ۱۰۰ درصد، نکروز فیبرینوئید عروق در درم ۱۶/۶ درصد، پرخونی عروق در درم ۸۳/۳ درصد، ام و افزایش ضخامت درم ۱۰۰ درصد و نهایتاً نفوذ شدید لنفوسیت، پلاسماسل و ائوزینوفیل به ناحیه درم در ۱۰۰ درصد موارد مورد بررسی مشاهده گردید.

در مشاهدات بالینی، از مجموع ۳۰ خوکچه هندی گروه تیمار در ۱۰ مورد، پوست ناحیه در معرض اشعه سرخی و تیرگی خفیفی را نشان می‌داد و در گروه شاهد، پوست در ناحیه در معرض اشعه در تمامی حیوانات علایمی چون پوسته پوسته شدن، ناهمواری، سرخی شدید، تیره شدن رنگ و ادم شدید را نشان می‌داد.

با بررسی آسیب‌شناسی بافتی، هایپرپیگماتاسیون خفیف در اپیدرم در ۵۰ درصد موارد، ادم و افزایش ضخامت خفیف درم در ۳۳/۳ درصد موارد و نفوذ خفیف لنفوسیت، پلاسماسل و ائوزینوفیل نیز در ۳۳/۳ درصد موارد در گروه تیمار تعیین گردید و در گروه شاهد، درصد ضایعات در جمعیت مورد بررسی این‌گونه تعیین گردید: هایپرکراتوز شدید اپیدرم ۱۰۰

جدول شماره ۱- نتایج مشاهدات بالینی پوست خوکچه‌های هندی در پایان روز ۳۰

گروه حیوانات	گروه تیمار	گروه شاهد	مجذور کای	سطح معنی‌داری
مشاهدات بالینی				
پوسته پوسته شدن جلد	-	۱۰۰ درصد	۵/۶۱	$p < 0/001$
ناهمواری سطح پوست	-	۱۰۰ درصد	۵/۶۱	$p < 0/001$
سرخی پوست	۳۳/۳ درصد (خفیف)	۱۰۰ درصد (شدید)	۲/۷۱	$p < 0/001$
تیره و برنزه شدن پوست	۳۳/۳ درصد (خفیف)	۱۰۰ درصد (شدید)	۲/۷۱	$p < 0/001$
خیز و ادم جلدی	-	۱۰۰ درصد	۵/۶۱	$p < 0/001$

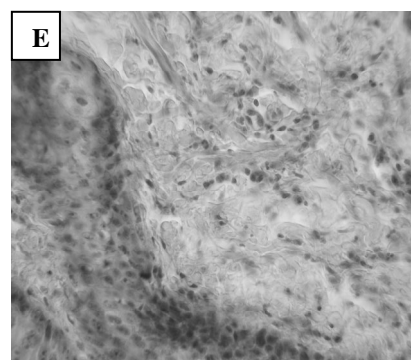
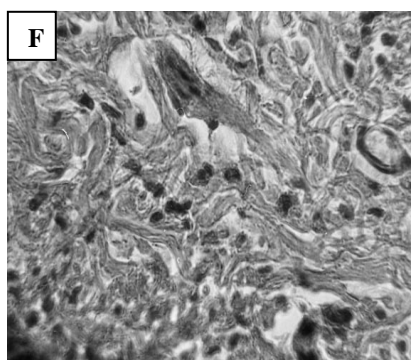
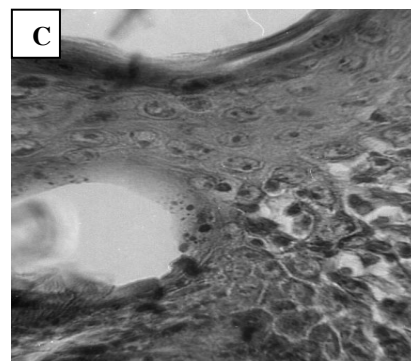
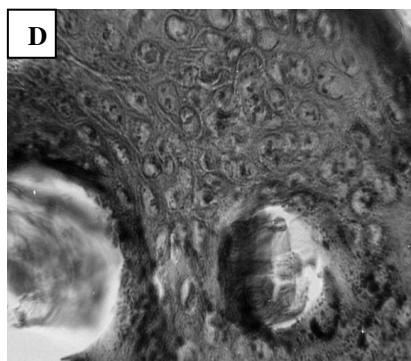
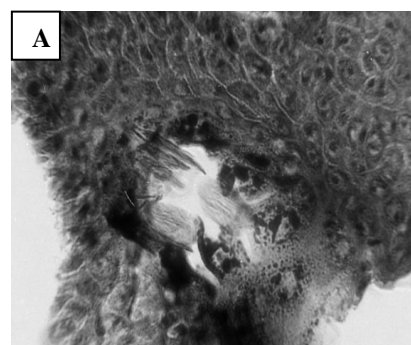
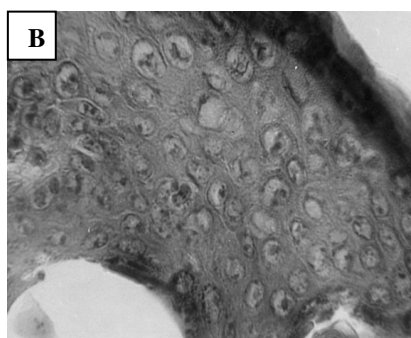
جدول شماره ۲- نتایج بررسی‌های آسیب‌شناسی بافتی پوست خوکچه‌های هندی در پایان تحقیق

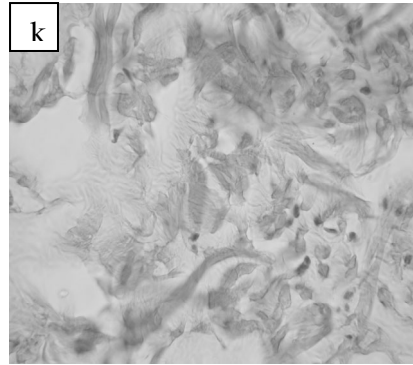
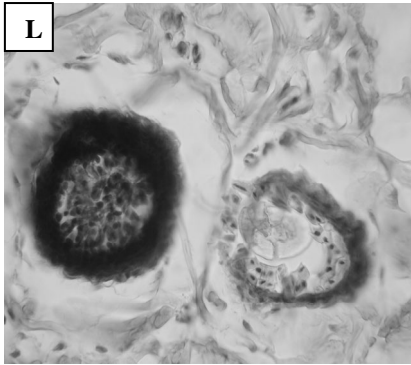
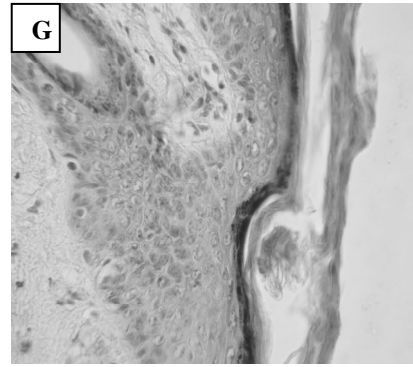
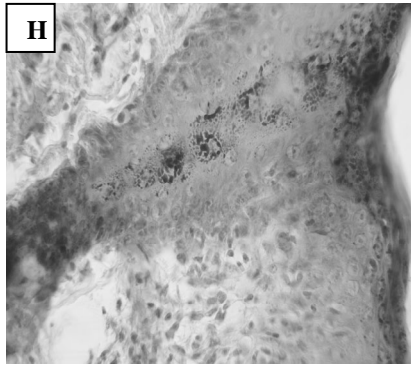
گروه حیوانات	گروه تیمار	گروه شاهد	مجذور کای	سطح معنی‌داری
ضایعات هیستوپاتولوژیک				
هایپرکراتوز اپیدرم	مشاهده نشد	۱۰۰ درصد	۵/۶۱	$p < 0/001$
هایپرپیگماتیشن اپیدرم	۵۰ درصد (خفیف)	۱۰۰ درصد (شدید)	۱۷/۴۲	$p < 0/001$
نفوذ لنفوسیت‌ها به اپیدرم (اگزوسیتوز)	مشاهده نشد	۱۰۰ درصد	۵/۶۱	$p < 0/001$
مروارید کراتینی در اپیدرم	مشاهده نشد	۳۳/۳ درصد	۹/۷۲	$p < 0/01$
وزیکول در اپیدرم	مشاهده نشد	۳۳/۳ درصد	۹/۷۲	$p < 0/01$
پرولیفراسیون سلول‌های سنگفرشی (آکانتوز)	مشاهده نشد	۱۰۰ درصد	۵/۶۱	$p < 0/001$
کم رنگ شدن کروماتین در هسته سلول‌های سنگفرشی در اپیدرم	مشاهده نشد	۱۰۰ درصد	۵/۶۱	$p < 0/001$
پری فولیکولیت	مشاهده نشد	۱۰۰ درصد	۵/۶۱	$p < 0/001$



ادامه جدول شماره ۲- نتایج بررسی‌های آسیب‌شناسی بافتی پوست خوکچه‌های هندی در پایان بررسی

ضایعات هیستوپاتولوژیک	گروه حیوانات	گروه تیمار	گروه شاهد	مجدور کای	سطح معنی داری
نفوذ لنفوسیت به غدد سباسه	مشاهده نشد	۵۰ درصد	۱۷/۴۲	$p < 0.001$	
واسکولیت در درم	مشاهده نشد	۱۰۰ درصد	۵۶/۱	$p < 0.001$	
نکروز فیبرینوئید عروق درم	مشاهده نشد	۱۶/۶ درصد	۳/۴۹	$p > 0.05$ NS	
پر خونی عروق در درم	مشاهده نشد	۸۳/۳ درصد	۳۹/۵	$p < 0.001$	
ادم و افزایش ضخامت درم	۳۳/۳ درصد (خفیف)	۱۰۰ درصد (شدید)	۲۷/۱	$P < 0.001$	
نفوذ لنفوسیت، پلاسماسل ائوزینوفیل به ناحیه درم	۳۳/۳ درصد (خفیف)	۱۰۰ درصد (شدید)	۲۷/۱	$p < 0.001$	





تصویر A) بیانگر وزیکول در اپیدرم و آکانتوز در گروه شاهد، تصویر B) بیانگر کم رنگ شدن کروماتین در هسته سلول‌های سنگفرشی در اپیدرم در گروه شاهد، تصویر C) بیانگر آگزوسیتوز در گروه شاهد، تصویر D) بیانگر مروارید کراتینی در اپیدرم گروه شاهد، تصویر E) بیانگر نفوذ لنفوسیت به غدد سباسه در گروه شاهد، تصویر F) بیانگر نفوذ شدید لنفوسیت، پلاسماسل و ائوزینوفیل به ناحیه درم در گروه شاهد، تصویر g) بیانگر هایپرپیگمته شدن و هایپرکراتوز در گروه شاهد، تصویر H) بیانگر پری فولیکولیت در گروه شاهد، تصویر I) بیانگر نفوذ خفیف لنفوسیت، پلاسماسل و ائوزینوفیل به ناحیه درم در گروه تیمار، تصویر J) بیانگر فولیکول و غدد سباسه نرمال در گروه تیمار، تصویر K) بیانگر ادم خفیف در درم در گروه تیمار و تصویر L) بیانگر فولیکول موی نرمال در گروه تیمار است. تمامی نمونه‌ها به وسیله هماتوکسیلین-ائوزین رنگ‌آمیزی شده‌اند و تمام تصاویر ۴۰ برابر ابعاد واقعی هستند.

## بحث

تحقیقی که کاتیار و همکاران انجام دادند، به منظور تعیین میزان التهاب پوست در نواحی اشعه دیده، اینترلوکین ۱۰ (به عنوان شاخص حضور التهاب بافتی) به طریق الایزا، هم در درم و هم در اپیدرم اندازه‌گیری شده است. بررسی‌های آماری بیانگر کاهش اینترلوکین ۱۰ به میزان ۵۸ درصد در درم و ۷۲ درصد در اپیدرم در حیوانات تحت درمان با سیلی‌مارین بود ( $p < 0.001$ ) [۱۶، ۱۸]. لازم به ذکر است که درمان توسط سیلی‌مارین به طور قابل ملاحظه‌ای باعث کاهش تعداد سلول‌های تولیدکننده اینترلوکین ۱۰ و نیز تولید آن در پوست ملتهب شده توسط اشعه ماوراءبنفش می‌شود [۲۰، ۲۱، ۱۹]. برادلی و همکاران در بررسی خواص ضدالتهابی سیلی‌مارین، میزان فعالیت آنزیم میلوپراکسیداز در درم و اپیدرم گروه‌های

نتایج این بررسی نشان داد که سیلی‌مارین تا حد زیادی و در بسیاری از موارد به صورت معنادار ( $p < 0.001$ ) از بروز اثرات سوء ناشی از تابش پرتو فرابنفش جلوگیری نموده است و تنها موردی که اختلاف اثر سیلی‌مارین معنادار ارزیابی نشد نکروز فیبرینوئید عروق درم بود ( $p < 0.05$ ). در این پژوهش جهت ارزیابی تاثیر استعمال سیلی‌مارین بر اشعه ماوراء بنفش بر نتایج حاصل از بررسی‌های بالینی و یافته‌های هیستوپاتولوژیک تکیه شده است. با توجه به دوره ۳۰ روزه تابش اشعه، بروز شواهد مبتنی بر ایجاد التهاب مورد انتظار بود. روش‌های گوناگونی به منظور ارزیابی حضور التهاب در بافت آسیب دیده در بررسی‌های مختلف استفاده شده است. در



نمودن مولکول‌های سیگنال سلولی می‌تواند به عنوان آغازگر و یا القاگر آسیب‌های پوستی از جمله التهاب، کراتوز پوست و در مواجه طولانی انواع سرطان باشد [۶،۱۰،۲۴]. بنابراین به نظر می‌رسد نتایج حاصل در این بررسی را تا حد زیادی بتوان به خواص ضداکسیدانی سیلی‌مارین [۹،۱۰] مربوط دانست. مشاهده می‌شود که با بررسی یافته‌های بالینی و آسیب‌شناسی بافتی می‌توان به نتایجی مشابه بررسی‌های آنزیمی که توسط سایر محققین به دست آمده رسید. در بررسی‌هایی که تاکنون انجام پذیرفته از موش و رت به عنوان حیوان آزمایشگاهی بهره گرفته شده است که در این بررسی نتایج کار بر روی پوست خوکیچه هندی نیز آن‌ها را تایید می‌نماید. هم‌چنین بررسی آسیب‌شناسی بافتی به عنوان اطلاعات پایه جهت کنترل صحت آزمایش‌های آنزیمی و نتایج حاصل از این روش‌ها ضروری است، با توجه به اینکه اثرات مصرف موضعی سیلی‌مارین بر تغییرات ناشی از تابش پرتو فرابنفش بر پوست خوکیچه هندی برای اولین بار صورت پذیرفته، لذا داشتن این اطلاعات به منظور طراحی آزمایش‌های آنزیمی کارا است. با توجه به اینکه گیاه خارمریم با شرایط ایران سازگار است [۵] نتایج این پژوهش می‌تواند نوید بخش استفاده از این ماده گیاهی در دسترس و ایمن برای تکمیل و بهبود اثر محافظتی کرم‌های ضدآفتاب فعلی باشد. تحقیقات بیشتر و کامل‌تری جهت بررسی تاثیرات مصرف طولانی مدت این دارو در انسان، میزان دریافت سلولی، توزیع بافتی، تعیین دقیق دوزاژ و نحوه بهینه مصرف به منظور دریافت بهترین نتیجه، لازم است.

تحت مطالعه پرداختند. در گروه تحت درمان با سیلی‌مارین موضعی، کاهش چشم‌گیر میزان فعالیت آنزیم میلوپراکسیداز به میزان ۷۱ درصد در اپیدرم و ۵۰ درصد در درم مشاهده گردید ( $p < 0.001$ ) [۲۲]. کاهش فعالیت میلوپراکسیداز توسط سیلی‌مارین می‌تواند دلیلی بر مهار اینفیلتراسیون لکوسیت‌ها و در نتیجه اثر ضدالتهابی این ماده باشد [۱۶،۲۰]. هم‌برگ و همکاران در تحقیقی به منظور ارزیابی اثرات ضدالتهابی سیلی‌مارین، میزان اینفیلتراسیون سلول‌های  $CD11b^+$  را به وسیله آنتی‌بادی ضد این سلول‌ها بررسی کردند [۲۳]. نتایج این تحقیق حاکی از کاهش چشم‌گیری به میزان ۵۹ درصد ( $p < 0.001$ ) در نفوذ این سلول‌ها به ناحیه تحت مواجه با اشعه UV-B، در گروه تحت درمان با سیلی‌مارین بود. سلول‌های  $CD11b^+$  به عنوان شاخص میزان حضور ماکروفاژها و نوتروفیل‌ها در ناحیه ملتهب هستند [۱۶،۲۳]. اگر چه در این تحقیق از روش‌های ارزان و در دسترس‌تری چون مشاهدات بالینی و آسیب‌شناسی بافتی استفاده شد اما بررسی داده‌های تحقیق حاضر بیانگر تطابق نتایج حاصل در مقایسه با سایر روش‌های مورد استفاده در دیگر بررسی‌ها بود. در میزان بروز ضایعات در گروه تیمار، نسبت به گروه شاهد، کاهش چشم‌گیری به میزان ۷۹ درصد مشاهده شد. هم‌چنین شدت این ضایعات نیز در گروه تیمار، بسیار خفیف‌تر از گروه شاهد ارزیابی گردید. تابش اشعه فرابنفش به پوست منجر به تشکیل انواع ریشه‌های اکسیژن فعال، همانند اکسیژن منفرد و رادیکال‌های پراکسی می‌شود. این مولکول‌های فعال شده اکسیژن با آسیب زدن به ماکرومولکول‌های سلولی و یا فعال

## منابع

- Harrison D. Harrison's principle of internal medicine. by Dnnis K, Bickers D, R, Photosensitivity and other reactions to light. 16<sup>th</sup> E. 2005: 1238-1250.
- Ahmadi F, Asilian A and Salaji Z. The general textbook of Iran's Skin. Teimurzadeh Pub. 1380: 235-250.
- Fintelmann V. Modern phytotherapy and its uses in gastrointestinal conditions. *Planta Med.* 1991; 57: 48-52.
- Luper S. A review of plants used in treatment of liver disease. part1. *Altern. Med. Rev.* 1998; 12: 410-21.
- Preparation Committee of herbal pharmacope of Iran. Herbal pharmacope of Iran. 1<sup>st</sup> Ed. Ministry of health, treatment &



- medicinal education. Deputy of food and drug, 1381.
6. Mukhtar H, Elmets C.A. Photocarcinogenesis, mechanisms, models and human health implications. *Photochem Photobiol.* 1996; 6 (3): 355 - 447.
  7. Chatterjee, M.L, Katiyar, S.K, Mohan, R.R. and Agarwal, R. A Flavonoid antioxidant, silymarin, affords exceptionally high protection against tumor promotion in SENCAR mouse skin tumorigenesis model. *Cancer Res.* 59: 622-632, 1999.
  8. Hikino H, Kiso Y, Wagner H, Fiegig M. Antihepatotoxic actions of flavonolignans from *Silybum marianum* fruits. *Planta Medica.* 1984; 50:248 - 50.
  9. Dragsted LO. Natural antioxidants in chemoprevention. *Arch Toxicol Suppl.* 1998; 20: 209-226.
  10. Santosh k katiyar. Silymarin and skin cancer prevention: Anti-inflammatory, antioxidant and immunomodulatory effects (Review). 2004; 18: 101 - 112.
  11. Gupta OP Sing S, Bani S, Sharma N, Malhotra S, Gupta B.D. Anti-inflammatory and anti-arthritis activities of silymarin acting through inhibition of 5-lipoxygenase. *Phytomedicine.* 2000; 7 (1): 21-4.
  12. Amirghofran Z, Azadbakht M, Karimi MH. Evaluation of the immunomodulatory effects of five herbal plants. *J. Ethnopharmacol.* 2000; 72 (1-2): 167-72.
  13. Horvath ME, Gonzalez-Cabello R, Blazovics A. Effect of silibinin and vitamin E on restoration of cellulose immune response after partial hepatectomy. *J Ethnopharmacol.* 2001; 77 (2-3): 227-32.
  14. Katiyar SK. Korman NJ, Mukhtar H and Agarwal R. Protective effects of silymarin against photocarcinogenesis in a mouse skin model. *J. Natl Cancer Inst* 89: 556-566, 1997.
  15. Katiyar SK and Mukhtar H. Green tea polyphenol (-)-epigallocatechin- 3- gallate treatment to mouse skin prevents UVB induced infiltration of leukocytes, depletion of antigen presenting cells and oxidative stress. *J. Leukoc Biol.* 69: 719-726, 2001.
  16. Li G, Ho VC. P53-dependent DNA repair and apoptosis respond differently to high and low dose of ultraviolet radiation. *Br J. dermatol.* 1998; 139: 3-10.
  17. Vayalil PK, Elmets CA, Katiyar SK. Treatment of green tea polyphenols in hydrophilic cream prevents UVB-induced oxidation of lipids and proteins, depletion of antioxidant enzymes and phosphorylation of MAPK proteins in SKH-1 hairless mouse skin Carcinogenesis. 2003; 2 (4): 927 - 936.
  18. Katiyar SK, Afaq F, Azizuddin K and Mukhtar H: Inhibition of UVB-induced oxidative stress-mediated phosphorylation of mitogen-activated protein kinase signaling pathways in cultured human epidermal keratinocytes by green tea polyphenol (-)- epigallocatechin-3-gallate. *Toxicol Appl Pharmacol.* 176: 110-117, 2001.
  19. Kim J, Modlin RL, Moy RL, Dubinett SM, McHugh T, Nickoloff BJ and Uyemura K: IL-10 production in cutaneous basal and squamous cell carcinomas. A mechanism for evading the local T cell immune response. *J. Immunol.* 1995; 155: 2240 - 2247.
  20. Fiorentino DF, Zlotnik A, Vieira P, Mosmann TR, Howard M, Moore KW and O'Garra A: IL-10 acts on the antigen-presenting cell to inhibit cytokine production by Th1 cells. *J. Immunol.* 1991; 146: 3444 - 3451, 1991.
  21. De Waal Malefyt R, Haanen J, Spits H, Roncarolo MG, te Velde A, Figdor C, Johnson K, Kastelein R, Yssel H and De Vries JE: Interleukin 10 (IL-10) and viral IL-10 strongly reduce antigen-specific human T cell proliferation by diminishing the antigen-presenting capacity of monocytes via downregulation of class II major histocompatibility complex expression. *J. Exp. Med.* 1991; 174: 915-924.
  22. Bradley PP, Pribat DA, Christense RD. Measurement of coetaneous inflammation estimation of neutrophil content with an enzyme marker. *J. Invest Dermatol.* 1982; 78 (3): 206-209.
  23. Hammerberg C, Duraiswamy N and Cooper KD: Reversal of immunosuppression inducible



through ultraviolet-exposed skin by *in vivo* anti-CD11b treatment. *J. Immunology* 1996; 157: 5254-5261.

**24.**Katiyar SK. Treatment of silymarin, a plant

flavonoid, prevents ultraviolet light-induced immune suppression and oxidative stress in mouse skin. *Int J. Oncol* 2002; 21: 1213-1222.

