

## مطالعه اثرات استعمال خوراکی سیلی مارین (عصاره گیاه خارمریم) بر تغییرات ناشی از تابش پرتوی فرابنفش بر پوست خوکچه هندی

حمیدرضا احمدی آشتیانی<sup>۱</sup>، محمدمهدی نادری<sup>۲</sup>، سعید بکایی<sup>۳</sup>، حسین رستگار<sup>۴</sup>، شمسعلی رضازاده<sup>۵\*</sup>

- ۱- دانشجوی دوره PhD بیوشیمی بالینی، دانشکده پزشکی، دانشگاه تربیت مدرس. گروه بیوشیمی و تغذیه، دانشکده پزشکی، دانشگاه علوم پزشکی زنجان و پژوهشکده گیاهان دارویی جهاددانشگاهی، تهران
  - ۲- دانشجوی دکترای تخصصی بیماری‌های داخلی دام‌های کوچک، پژوهشکده بیوتکنولوژی تولیدمثل، پژوهشگاه ابن سینا، جهاد دانشگاهی، تهران
  - ۳- استاد، گروه بهداشت و کنترل مواد غذایی، دانشکده دامپزشکی دانشگاه تهران، تهران
  - ۴- استادیار، مرکز تحقیقات آزمایشگاهی غذا و داروی وزارت بهداشت درمان و آموزش پزشکی، تهران
  - ۵- استادیار، گروه فارماکونوزی و داروسازی، پژوهشکده گیاهان دارویی جهاددانشگاهی، تهران
- تلفن: تهران، خیابان انقلاب، خیابان فخررازی، خیابان شهدای ژاندارمری شرقی، پلاک ۷۲، طبقه سوم، پژوهشکده گیاهان دارویی، صندوق پستی: ۱۴۴۶-۱۳۱۴۵، تلفن و نامبر: ۶۶۴۹۱۵۶۴ (۰۲۱)
- پست الکترونیک: shrezazadeh@imp.ac.ir, shrezazadeh@yahoo.com

تاریخ تصویب: ۸۸/۱۰/۲۶

تاریخ دریافت: ۸۷/۵/۱۳

### چکیده

مقدمه: بررسی‌ها نشان داده‌اند که سیلی مارین یکی از نادرترین مواد گیاهی است که در شکل خوراکی، دارای خواص محافظت نوری علیه آفتاب سوختگی، سرطان پوست غیرملانومایی و مهار ایمنی می‌باشد. سادگی مصرف، ارزان و در دسترس بودن سیلی مارین می‌تواند آن را جایگزین مناسبی برای بسیاری از فرآورده‌های موضعی ضدآفتاب نماید. هدف: با توجه به آسیب‌های پوستی ناشی از پرتوی فرابنفش خورشید و نیاز به مواد محافظ در مقابل اثرات سوء این اشعه، در این مطالعه اثرات استعمال خوراکی سیلی مارین در جلوگیری از اثرات سوء پرتوی فرابنفش با استفاده از یافته‌های هیستوپاتولوژیک و بررسی علائم بالینی مورد ارزیابی قرار گرفته است.

روش بررسی: در این مطالعه دو گروه ۳۰ تایی خوکچه هندی آلبینو انتخاب شدند. در گروه آزمایش، ۲۰ روز قبل از تابش پرتوی فرابنفش و نیز در حین تابش، سیلی مارین با دوز ۵۰ میلی‌گرم بر کیلوگرم و به طریق گاواژ به حیوانات خوراندند و گروه شاهد، فقط آب مقطر دریافت نمود. سپس هر دو گروه، در معرض اشعه فرابنفش با دوز ۱۸۰ میلی‌ژول بر سانتی‌متر مربع قرار گرفتند. در پایان، علائم بالینی ثبت و از پوست نواحی اشعه دیده، نمونه‌برداری شده و تحت بررسی هیستوپاتولوژیک قرار گرفت. نتایج: نتایج بررسی‌های بالینی و هیستوپاتولوژیک نشان دادند که استعمال خوراکی سیلی مارین دارای اثرات محافظتی در مقابل اثرات سوء پرتوی فرابنفش بر روی پوست خوکچه هندی می‌باشد.

نتیجه‌گیری: یافته‌های حاصل از این مطالعه می‌تواند مشوق معرفی و استفاده از این ماده گیاهی برای تولید محصولات خوراکی محافظ در مقابل اشعه آفتاب باشد، زیرا هیچ کرم ضدآفتابی قادر به محافظت کامل پوست در مقابل طیف‌های اشعه UV نیست. گل واژگان: پرتوی فرابنفش، سیلی مارین، استعمال خوراکی، ضایعات پاتولوژیک، خوکچه هندی



## مقدمه

گروه ۳۰ خوکچه قرار گرفت. پس از پایان دوره تطابق و در روز پانزدهم، در گروه آزمایش، سیلی مارین با دوز ۵۰ میلی‌گرم بر کیلوگرم، با ۱ میلی‌لیتر آب مقطر مخلوط شده و سپس از طریق گاوژ به حیوانات خوراندند و گروه کنترل فقط ۱ میلی‌لیتر آب مقطر از طریق گاوژ دریافت نمود و سیلی مارینی در اختیار آنها قرار نگرفت. ۲۰ روز ابتدایی این مطالعه، به عنوان دوره پیش درمانی با سیلی مارین در نظر گرفته شد. در روز هفدهم دوره پیش درمانی موهای قسمت پشت حیوانات در هر ۲ گروه، در ابعاد ۲ سانتی‌متر مربع، ابتدا به وسیله قیچی کوتاه و سپس به وسیله ماشین مو تراش و تیغ اصلاح مو کاملاً تراشیده شد. به منظور فروکش نمودن التهاب احتمالی ناشی از تراشیدن موها، حیوانات به مدت ۴۸ ساعت استراحت نمودند. پس از سپری شدن این مدت، بدون تغییر در نوع جیره غذایی هر کدام از گروه‌ها، دوره تابش پرتوی فرابنفش به مدت ۳۰ روز آغاز شد. به منظور تابش پرتو، حیوانات هر دو گروه پس از پوشانیده شدن ناحیه سر توسط کیسه پارچه‌ای (به منظور محافظت نواحی بدون موی سر و چشم‌ها)، در قفس‌هایی که به طور کامل آنان را مقید می‌نمود، قرار داده شدند و آنگاه به مدت ۴۵ دقیقه، پرتو فرابنفش با دوز ۱۸۰ میلی‌ژول بر سانتی‌متر مربع را دریافت نمودند. این دوز اشعه به وسیله یک لامپ مولد فرابنفش ۹۰ سانتی‌متری، ۲۲۰ ولت، ۳۰ وات و با طول موج ۳۴۰ - ۲۸۰ نانومتر و با تنظیم فاصله ۲۳ سانتی‌متری از پوست حیوانات، فراهم شد [۱۳، ۱۵] که میزان دوز اشعه به وسیله یک فتودتکتور (از نوع SEE 240) و ۵ فیلتر مورد پایش قرار گرفت. لازم به ذکر است که در تمام مدت مطالعه، مدفوع حیوانات به لحاظ قوام مورد بررسی قرار گرفت تا در صورت بروز هر گونه اختلالات گوارشی ناشی از سیلی مارین، تجویز آن متوقف شود. به طور کلی، در هر دو گروه، پرتوی فرابنفش به مدت ۳۰ روز تابانده شد و موهای ناحیه پشت هر دو گروه، در مجموع در دو نوبت تراشیده شدند، که پس از هر نوبت تراشیدن موها، به مدت ۴۸ ساعت به حیوانات استراحت داده شده و در معرض پرتوی فرابنفش قرار نگرفتند. به منظور بررسی حضور علائم بالینی در ناحیه اشعه دیده، در پایان روز ۳۰، از ۳ نفر متخصص علوم

با توجه به گسترش جوامع و صنعتی شدن آن، حضور بیش از پیش افراد در محیط بیرون از خانه الزامی است، لذا به همان نسبت مواجهه با اشعه فرابنفش خورشید افزایش می‌یابد [۱]. بنابراین دستیابی به موادی که بتوانند بدن را در مقابل اثرات سوء این اشعه محافظت نمایند، ضروری است. از طرفی اکثر محصولات موجود محافظت‌کننده در مقابل اشعه فرابنفش، پایه شیمیایی داشته، گران‌قیمت و غیرقابل دسترس برای عموم اقشار جامعه می‌باشند [۲]. همچنین به دلیل وجود مشکلاتی مانند چرب شدن پوست به عنوان عامل جذب آلودگی، ایجاد حساسیت، شسته شدن با تعریق و یا توسط آب، گران بودن و در برخی موارد غیرممکن بودن استفاده برای تمام سطح بدن و ... که در استفاده از محصولات ضدآفتاب موضعی دیده می‌شود، ضرورت بررسی تولید یک محصول خوراکی ضدآفتاب بدون اثرات جانبی و موثر را، نمایان‌تر می‌سازد. از آنجا که گیاه خارمریم دارای خواص ضداکسیدان [۳، ۴]، ضدالتهابی [۵، ۶، ۷، ۸]، تعدیل‌کننده ایمنی بدن [۴] و محافظت در مقابل انواع سرطان پوست غیرملانومایی [۹، ۱۰، ۱۱] می‌باشد و به لحاظ جغرافیایی با آب و هوای ایران سازگار بوده و به آسانی عمل می‌آید [۱۲]، بنابراین در این مطالعه به بررسی اثرات محافظتی تجویز خوراکی این گیاه در مقابل پرتو فرابنفش پرداخته‌ایم، تا چنانچه این اثرات در خور توجه باشند، از آن به عنوان پایه سایر مطالعات، به منظور تولید یک محصول خوراکی محافظ در مقابل پرتو فرابنفش استفاده شود.

## مواد و روش‌ها

در این مطالعه ۶۰ عدد خوکچه هندی آلبینوی ماده هم سن (۶ ماهه) و در محدوده وزنی ۸۸۰ - ۸۴۰ گرم انتخاب شدند و به منظور تطابق با محیط جدید به مدت ۱۴ روز در شرایط استاندارد محیطی و تغذیه‌ای (دمای  $24 \pm 2$ ، رطوبت نسبی درصد ۶۰ - ۴۰ و چرخه ۱۲ ساعت روشنایی - ۱۲ ساعت تاریکی) قرار گرفتند و در این مدت آزادانه به آب و غذا دسترسی داشتند [۱۳، ۱۴]. سپس حیوانات به طور تصادفی به دو گروه آزمایش و کنترل تقسیم شدند که در هر



موارد در مجموع ۳۰ خوکچه هندی مشاهده شد. در گروه شاهد نیز درصد ضایعات در جمعیت مورد مطالعه بدین شرح می‌باشد: هایپرکراتوز شدید اپی درم ۱۰۰ درصد، هایپرپیگمنتیشن شدید اپی درم ۱۰۰ درصد، نفوذ لنفوسیت‌ها به اپی درم (اگزوسیتوز) ۱۰۰ درصد، مروارید کراتینی در اپی درم ۱۶/۶ درصد، حضور وزیکول در اپی درم ۳۳/۳ درصد، پرولیفريشن سلول‌های سنگفرشی (آکانتوز) ۱۰۰ درصد، کم‌رنگ شدن کروماتین و شسته شدن آن در هسته سلول‌های سنگفرشی در اپی درم ۱۰۰ درصد، پری فولیکولیت ۱۰۰ درصد، نفوذ لنفوسیت به غدد سبابه ۶۶/۶ درصد، واسکولیت در درم ۸۳/۳ درصد، پرخونی عروق در درم ۱۰۰ درصد، ادم و افزایش ضخامت شدید درم ۱۰۰ درصد و نفوذ شدید لنفوسیت، پلاسماسل و ائوزینوفیل به ناحیه درم در ۱۰۰ درصد موارد مورد مطالعه مشاهده شدند.

## بحث

در این مطالعه به منظور ارزیابی کارایی استعمال خوراکی سیلی‌مارین در مقابل ضایعات ناشی از پرتوی فرابنفش، به بررسی نتایج حاصل از یافته‌های هیستوپاتولوژیک و علائم بالینی پرداخته شده است. نتایج این مطالعه نشان داد که تجویز خوراکی سیلی‌مارین در بسیاری از موارد به صورت معنادار ( $p < 0.001$ ) از بروز اثرات سوء ناشی از تابش پرتوی فرابنفش جلوگیری نموده است و با توجه به مدت زمان ۳۰ روزه تابش پرتو، بروز شواهد مبتنی بر ایجاد التهاب مورد انتظار بوده است. در مطالعه‌ای که کاتیار و همکاران انجام دادند، پس از تجویز موضعی سیلی‌مارین بر روی پوست، به منظور تعیین میزان التهاب در نواحی اشعه دیده پوست، به اندازه‌گیری اینترلوکین ۱۰ (به عنوان شاخص حضور التهاب بافتی) به طریق الایزا، هم در درم و هم در اپی‌درم پرداخته شده است. بررسی‌های آماری بیانگر کاهش اینترلوکین ۱۰ به میزان ۵۸ درصد در درم و ۷۲ درصد در اپیدرم در حیوانات تحت درمان با سیلی‌مارین بود ( $p < 0.001$ ) [۱۷، ۱۶، ۱۵]. لازم به ذکر است که تجویز موضعی سیلی‌مارین به طور قابل ملاحظه‌ای باعث کاهش تعداد سلول‌های تولیدکننده

بالینی دامپزشکی کمک گرفته شد و مشاهدات آنها در جداول با تعریف مشخص از ضایعات ثبت شد. سپس تمامی حیوانات پس از بیهوشی با کتامین (۲۵ میلی‌گرم بر کیلوگرم) و آسپرومازین (۳ میلی‌گرم بر کیلوگرم)، با تغییر محل مهره‌های گردن<sup>۱</sup> خوش‌کشی [۱۳، ۱۴، ۱۵، ۱۶] و از محل‌هایی که موهای آنها تراشیده شده و در معرض اشعه قرار گرفته بود، به منظور بررسی‌های آسیب‌شناسی بافتی، نمونه‌گیری به عمل آمد و احشای داخلی حیوانات نیز مورد بررسی چشمی قرار گرفت. پس از طی مراحل آماده‌سازی، از هر نمونه پوست، چندین مقطع تهیه شد و پس از رنگ‌آمیزی با هماتوکسیلین-اثرین [۱۰]، جهت بررسی‌های آسیب‌شناسی، لام‌ها به وسیله میکروسکوپ نوری مشاهده شدند. آنالیز آماری داده‌ها با آزمون مجذور کای با تصحیح یتس<sup>۲</sup> انجام پذیرفت.

## نتایج

در پایان مطالعه شواهدی مبنی بر کاهش وزن در هیچ‌یک از حیوانات مشاهده نشد و متوسط وزن حیوانات در پایان آزمایش بین ۱۰۲۰ - ۹۸۰ گرم تعیین شد. در گروه آزمایش، از مجموع ۳۰ خوکچه هندی، در ۲۰ مورد پوست ناحیه در معرض اشعه، سرخی خفیف و تیره رنگ شدن پوست را نشان می‌داد که در ۱۰ مورد از این ۲۰ حیوان، ناهمواری خفیف پوست نیز مشهود بود. در گروه شاهد، پوست تمام حیوانات در ناحیه در معرض پرتو، علائمی چون پوسته شدن، ناهمواری پوست، سرخی شدید، تیره رنگ شدن پوست و ادم شدید را نشان می‌داد.

در مشاهدات میکروسکوپی و در بررسی‌های آسیب‌شناسی بافتی، در گروه آزمایش، پری فولیکولیت در ۳۳/۳ درصد موارد، هایپرکراتوز خفیف اپی درم در ۳۳/۳ درصد موارد، هایپرپیگمنتیشن شدید اپی درم در ۸۳/۳ درصد موارد، پری فولیکولیت در ۳۳/۳ درصد موارد، واسکولیت در درم در ۳۳/۳ درصد موارد، ادم و افزایش ضخامت خفیف درم در ۵۰ درصد موارد و نفوذ خفیف لنفوسیت، پلاسماسل و ائوزینوفیل به ناحیه درم در ۵۰ درصد

<sup>۱</sup> Cervical dislocation

<sup>۲</sup> Yates' correction



جدول شماره ۱- نتایج مشاهدات بالینی پوست خوکچه‌های هندی در پایان روز ۳۰

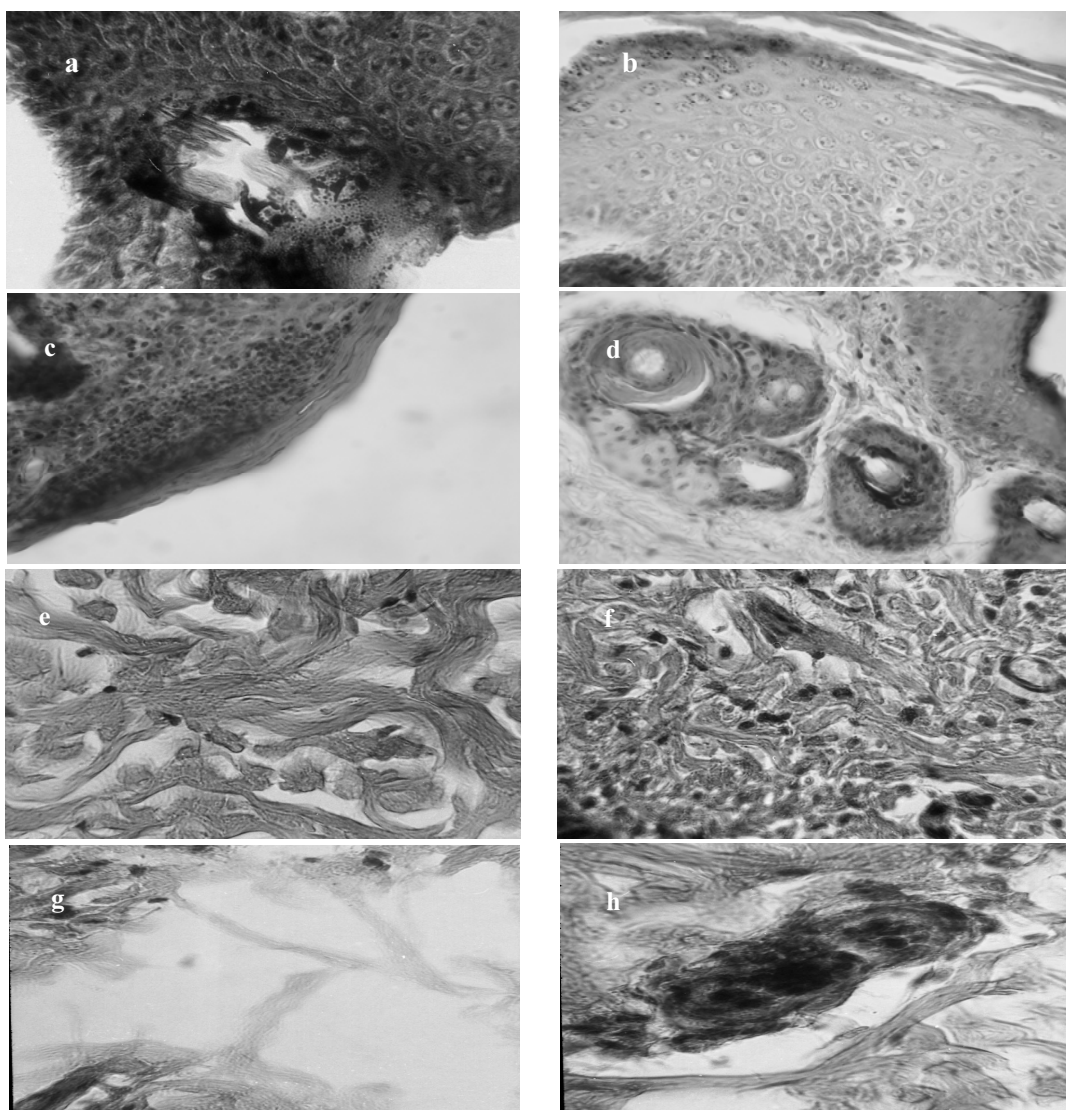
گروه حیوانات مشاهدات بالینی	گروه آزمایش استفاده از پلت حاوی ۵ درصد سیلی مارین	گروه شاهد استفاده از پلت بدون سیلی مارین	مجذور کای	سطح معنی داری
پوسته پوسته شدن جلد	-	۱۰۰ درصد	۵۶/۰۷	$p < ۰/۰۰۰۰۱$
ناهمواری سطح پوست	۳۳ درصد	۱۰۰ درصد	۲۷/۰۸	$p < ۰/۰۰۰۰۱$
سرخی پوست	۵۰ درصد (خفیف)	۱۰۰ درصد (شدید)	۱۷/۴۲	$p < ۰/۰۰۰۰۱$
تیره و برنزه شدن پوست	۵۰ درصد (خفیف)	۱۰۰ درصد (شدید)	۱۷/۴۲	$p < ۰/۰۰۰۰۱$
خیز و ادم جلدی	-	۱۰۰ درصد	۵۶/۰۷	$p < ۰/۰۰۰۰۱$

جدول شماره ۲- نتایج بررسی‌های پاتولوژیک پوست خوکچه‌های هندی در پایان مطالعه

گروه حیوانات ضایعات هیستوپاتولوژیک	گروه تیمار	گروه شاهد	مجذور کای و یا آزمون دقیق فیشر	سطح معنی داری
هایپرکراتوز اپیدرم	۳۳/۳ درصد (خفیف)	۱۰۰ درصد (شدید)	۲۷/۰۸	$p < ۰/۰۰۰۰۱$
هایپرپیگمنتیشن اپیدرم	۸۳/۳ درصد (شدید)	۱۰۰ درصد (شدید)	آزمون دقیق فیشر	$p = ۰/۰۵۲۱$ (Ns)
نفوذ لنفوسیتها به اپیدرم (اگزوسیتوز)	مشاهده نشد	۱۰۰ درصد (شدید)	۵۶/۰۷	$p < ۰/۰۰۰۰۱$
مروارید کراتینی در اپیدرم	مشاهده نشد	۱۶/۶ درصد	آزمون دقیق فیشر	$p = ۰/۰۵۲۱$ (Ns)
وزیکول در اپیدرم	مشاهده نشد	۳۳/۳ درصد	۹/۷۲	$p = ۰/۰۰۱۸$
پرولیفراسیون سلول های سنگفرشی (آکانتوز)	مشاهده نشد	۱۰۰ درصد	۵۶/۰۷	$p < ۰/۰۰۰۰۱$
کم‌رنگ شدن کروماتین در هسته سلول‌های سنگفرشی در اپیدرم	مشاهده نشد	۱۰۰ درصد	۵۶/۰۷	$p < ۰/۰۰۰۰۱$
پری فولیکولیت	۳۳/۳ درصد	۱۰۰ درصد	۲۷/۰۸	$p < ۰/۰۰۰۰۱$
نفوذ لنفوسیت به غدد سباسه	مشاهده نشد	۶۶/۶ درصد	۲۷/۰۸	$p < ۰/۰۰۰۰۱$
واسکولیت در درم	۳۳/۳ درصد	۸۳/۳ درصد	۱۳/۴۴	$p = ۰/۰۰۰۰۲$
پر خونی عروق در درم	مشاهده نشد	۱۰۰ درصد	۵۶/۰۷	$p < ۰/۰۰۰۰۱$
ادم و افزایش ضخامت درم	۵۰ درصد (خفیف)	۱۰۰ درصد (شدید)	۱۷/۴۲	$p < ۰/۰۰۰۰۱$
نکروز فیبرینوید عروق	مشاهده نشد	۳۳/۳ درصد	۹/۷۲	$P = ۰/۰۰۱۸$
نفوذ لنفوسیت، پلاسماسل اتوزینوفیل به ناحیه درم	۵۰ درصد (خفیف)	۱۰۰ درصد (شدید)	۱۷/۴۲	$p < ۰/۰۰۰۰۱$

Ns= None significant





شکل شماره ۱ - تصویر (a) وزیکول در اپی درم و آکانتوز در گروه شاهد، تصویر (b) کم رنگ شدن کروماتین در هسته سلول‌های سنگفرشی در اپی درم در گروه شاهد، تصویر (c) اگزوسیتوز در گروه شاهد، تصویر (d) مرورید کراتینی در اپی درم گروه شاهد، تصویر (e) نفوذ خفیف لنفوسیت، پلاسماسل و انوزینوفیل به ناحیه درم در گروه آزمایش، تصویر (f) نفوذ شدید لنفوسیت، پلاسماسل و انوزینوفیل به ناحیه درم در گروه شاهد، تصویر (g) ادم شدید در گروه شاهد و تصویر (h) نکروز فیبرینوئید عروق در گروه شاهد می‌باشد. تمامی نمونه‌ها به وسیله هماتوکسیلین - انوزین رنگ‌آمیزی شده‌اند و تمام تصاویر نسبت به واقعیت ۴۰ برابر شده‌اند.

۷۱ درصد در اپیدرم و ۵۰ درصد در درم مشاهده شد ( $p < 0.001$ ) [۲۱]. کاهش فعالیت میلوپراکسیداز توسط سیلی‌مارین می‌تواند دلیلی بر مهار اینفیلتراسیون لوکوسیت‌ها و در نتیجه اثر ضدالتهابی این ماده باشد [۱۵، ۲۱]. هم‌ریگ<sup>۱</sup> و همکاران در مطالعه‌ای به منظور ارزیابی اثرات ضدالتهابی

اینترلوکین ۱۰ و نیز تولید آن در پوست ملتهب شده توسط اشعه ماورای بنفش می‌شود [۱۸، ۱۹، ۲۰] برادلی و همکاران در بررسی خواص ضدالتهابی سیلی‌مارین در شکل تجویز موضعی آن بر روی پوست، به اندازه‌گیری میزان فعالیت آنزیم میلوپراکسیداز در درم و اپیدرم گروه‌های تحت مطالعه پرداخته‌اند. در گروه تحت درمان با سیلی‌مارین موضعی، کاهش چشمگیر میزان فعالیت آنزیم میلوپراکسیداز به میزان

<sup>1</sup> Hammerberg



استفاده شد اما بررسی داده‌های مطالعه حاضر بیانگر تطابق نتایج حاصل در مقایسه با سایر روش‌های مورد استفاده در دیگر مطالعات بود. در میزان بروز ضایعات در گروه تیمار، نسبت به گروه شاهد، کاهش چشمگیری به میزان ۵۸ درصد مشاهده شد. همچنین شدت این ضایعات نیز در گروه تیمار، بسیار خفیف‌تر از گروه شاهد ارزیابی شد. بدین ترتیب مشاهده می‌کنیم که با بررسی‌های آسیب‌شناسی بافتی به منظور تشخیص حضور و شدت التهاب در بافت‌های تحت اشعه نیز می‌توان نتایجی مشابه بررسی‌های آنزیمی التهاب که توسط سایر محققین به دست آمده رسید. مواجهه طولانی‌مدت با اشعه UV با سه مکانیسم موجب بروز التهاب و ضایعات پوستی در ناحیه تحت تابش می‌شود [۲۵، ۲۶]، اول اینکه تابش طولانی مدت UV-B به پوست، موجب اینفیلتراسیون لکوسیت‌ها به موضع تحت تابش و در نتیجه شکل‌گیری واکنش‌های التهابی می‌شود [۱۴، ۲۷، ۲۸]، دوم اینکه گلبول‌های سفیدی که در ناحیه تحت تابش تجمع می‌یابند، خود منبع اصلی ایجاد عوامل استرس‌های اکسیداتیو مانند  $H_2O_2$  و NO، که جزء شاخص‌ترین عوامل آسیب‌رسان سلولی و بافتی به شمار می‌روند، می‌شوند [۱۷، ۲۸، ۲۹] و سوم این که تابش UV به پوست می‌تواند به طور مستقیم موجب شکل‌گیری رادیکال‌های اکسیژن، رادیکال‌های پراکسی، آنیون‌های سوپراکسید و رادیکال‌های هیدروکسیل شود [۱۷، ۲۸] که این عوامل حالتی مشابه استرس‌های اکسیداتیو در سلول‌های هدف ایجاد نموده و می‌توانند موجب آسیب به ماکرومولکول‌های سلولی مانند DNA، پروتئین‌ها و لیپیدها شوند که در نهایت منجر به بروز ضایعات بافتی و یا حتی سرطان در ناحیه آسیب دیده می‌شود [۱۷-۲۹، ۳۱]. همچنین مشخص شده است که اثر تخریبی اشعه فرابنفش بر روی DNA، اغلب به شکل دیمرهاي سيكلوبوتان پیریمیدین (CPD)<sup>۱</sup> بروز می‌نماید که نقش مهمی در مهار ایمنی و آغاز سرطان پوست به عهده دارند. تجمع این آسیب‌ها در DNA منجر به شکل‌گیری جهش در ژن‌های حیاتی شده و نهایتاً سرطان پوست غیرملانومایی را به دنبال خواهد داشت. اگر بعد از قرار گرفتن

تجویز موضعی سیلی‌مارین بر روی پوست، به بررسی میزان اینفیلتراسیون سلول‌های  $CD11b^+$ ، به وسیله آنتی‌بادی ضد این سلول‌ها پرداخته‌اند [۲۲]. نتایج این مطالعه حاکی از کاهش چشمگیری به میزان ۵۹ درصد ( $p < 0.001$ ) در نفوذ این سلول‌ها به ناحیه تحت مواجهه با اشعه UV-B، در گروه تحت درمان با سیلی‌مارین بود. سلول‌های  $CD11b^+$  به عنوان شاخص میزان حضور ماکروفاژها و نوتروفیل‌ها در ناحیه ملتهب می‌باشند [۱۶، ۲۰].

در مطالعه‌ای که به منظور ارزیابی اثرات ضدالتهابی تجویز موضعی سیلی‌مارین در برابر UV بر روی پوست خوکچه هندی انجام شده است، میزان التهاب را با بررسی نمونه‌های هیستوپاتولوژی اخذ شده از پوست این حیوانات مورد بررسی قرار داده و نشان دادند که استفاده موضعی از سیلی‌مارین در پیشگیری از ضایعات ناشی از پرتو فرابنفش در خوکچه هندی کارا است. نتایج حاصل از یافته‌های بالینی و هیستوپاتولوژیک در این مطالعه مشابه نتایج روش‌های آنزیمی در سایر مطالعات ارزیابی شد [۲۳].

در مطالعه‌ای که مالیکار جونا و همکاران بر روی موش انجام دادند، به بررسی اثرات تجویز خوراکی سیلی‌مارین در پیشگیری از التهاب و تومورهای پوستی ناشی از پرتوی فرابنفش با دوز ۱۸۰ میلی‌ژول بر سانتی‌متر مربع پرداخته و نشان دادند که مصرف خوراکی سیلی‌مارین به میزان ۱ درصد جیره غذایی موش‌ها، با جلوگیری از آسیب به DNA سلول و یا افزایش ترمیم آن، کاهش پاسخ‌های هایپروولیفراتیو ناشی از UV-B و ممانعت از شکل‌گیری التهاب و آپوپتوز در سلول‌های تحت تابش، به طور چشمگیری ( $p < 0.001$ ) موجب یک محافظت کارآمد اپیدرم پوست در مقابل آسیب‌های ناشی از پرتوی فرابنفش می‌شود [۲۴].

عدم تلف شدن خوکچه‌ها تا پایان این مطالعه، عدم کاهش وزن، طبیعی بودن ظاهر دستگاه گوارش، دستگاه دفع ادرار، دستگاه تناسلی و طبیعی بودن رنگ و قوام مدفوع در طول بررسی بیانگر آن است که مصرف خوراکی این مقدار سیلی‌مارین در این بازه زمانی سمیت حاد در این حیوانات به دنبال نداشته است. اگر چه در این مطالعه از روش‌های ارزان و در دسترس‌تری چون مشاهدات بالینی و آسیب‌شناسی بافتی

<sup>1</sup>. Cyclobutane Pyrimidine Dimers



درمان با سیلی‌مارین به طور چشمگیری ارتشاح گویچه‌های سفید القا شده در اثر اشعه فرابنفش را مهار می‌کند که خود تأییدی بر خاصیت ضدالتهابی این دارو است. میلوپراکسیداز<sup>۱</sup> آنزیمی است که معمولاً به عنوان معیاری برای ارتشاح بافتی شناخته می‌شود. افزایش فعالیت میلوپراکسیداز بعد از تابش اشعه فرابنفش نشانگر تجمع و هجوم گویچه‌های سفید به سمت پوست ملتهب می‌باشد. استفاده جلدی از سیلی‌مارین پیش از تابش اشعه فرابنفش باعث کاهش قابل توجه فعالیت میلوپراکسیداز هم در اپی‌درم و هم در درم می‌شود. کاهش فعالیت میلوپراکسیداز توسط سیلی‌مارین می‌تواند دلیلی بر مهار ارتشاح گویچه‌های سفید ملتهب و بنابراین اثر ضدالتهابی سیلی‌مارین باشد [۲۸]. همچنین سیلی‌بینین باعث کاهش قابل ملاحظه سطح iNOS<sup>۲</sup> و سیکلواکسیژناز ۲ (COX-2)<sup>۳</sup> و متابولیت‌های پروستاگلاندین آن مثل PGD<sub>2</sub>، PGF<sub>2</sub> و PGE<sub>2</sub> را که توسط UVB القاء شده‌اند، در پوست در معرض اشعه می‌شود. علاوه بر این میزان تکثیر یاخته‌ای، چگالی عروق ریز<sup>۴</sup>، HIF-1α<sup>۵</sup> و فاکتور رشد اندوتلیال عروقی<sup>۶</sup> نیز توسط این دارو کاهش یافت [۳۳]. مطالعات نشان داده‌اند که استفاده موضعی از سیلی‌مارین در حیوانات مدل، مانع از مهار پاسخ افزایش حساسیت تماسی (CHS)<sup>۷</sup> به تحریک‌کننده‌هایی مثل دی‌نیتروفلوروبنزن<sup>۸</sup> در اثر تابش اشعه فرابنفش می‌شود. مکانیسم این عمل سیلی‌مارین مربوط به کاهش تولید اینترلوکین ۱۰ می‌باشد [۲۸]. مطالعات *in vitro* نشان داده‌اند که اینترلوکین ۱۰ پادگن (آنتی‌ژن) را پوشانده و مانع از معرفی آن به سیستم ایمنی می‌شود [۱۹، ۲۰]، از ترشح سیتوکین‌ها از ماکروفاژها جلوگیری کرده و به این ترتیب پاسخ CHS را کاهش می‌دهد [۳۴]. بعضی از مطالعات *in vivo* نیز تأثیر اینترلوکین ۱۰ را بر روی واکنش‌های ایمنی

در معرض دوز بالایی از اشعه فرابنفش، میزان آسیب‌های وارده به DNA به قدری زیاد شود که قابل ترمیم نباشد، مکانیسمی به نام آپوپتوز یا مرگ برنامه‌ریزی شده یاخته<sup>۱</sup> فعال می‌شود و یاخته با از بین بردن خود، مانع از افزایش آسیب‌های وارده به DNA می‌شود [۳۰، ۳۲]. علاوه بر این از مهم‌ترین عوارض بالینی پوستی ناشی از تابش اشعه فرابنفش خورشید می‌توان به آفتاب‌سوختگی و کراتوز خورشیدی اشاره نمود. آفتاب‌سوختگی به دنبال گشاد شدن عروق خونی درم ایجاد می‌شود. به طور طبیعی پوست با ساختن ملانین در برابر اشعه فرابنفش و ضخیم شدن اپی‌درم تا اندازه‌ای خود را در مقابل اشعه مقاوم می‌نماید، ولی این روند به هیچ‌وجه نمی‌تواند در مقابل صدمات همیشگی این اشعه کافی باشد. به هر ترتیب در موارد قرار گرفتن بیش از حد در مقابل اشعه، ابتدا سرخی قابل ملاحظه‌ای در پوست دیده می‌شود که در مراحل بعد با خارش، تورم و بالاخره تاول‌های خطرناک، پوسته‌ریزی، شل شدن پوست، چین و چروک و خشک شدن پوست همراه خواهد بود. بدون تردید در مراحل بعدی، ابتلا به سرطان‌های پوستی دور از انتظار نخواهد بود [۲]. کراتوزهای خورشیدی نیز ضایعات پیش‌سرطانی شایعی هستند که ناشی از اشعه فرابنفش خورشید بوده و با افزایش سن، افزایش می‌یابند. کراتوز خورشیدی با خشن‌تر شدن مختصر سطح پوست و افزایش عروق در موضع آسیب‌دیده آغاز می‌شوند. حالت و شکل ضایعات، کلید تشخیص آنها در مراحل ابتدایی است. التهاب و ترشحات عفونی<sup>۲</sup> بیانگر دژنراسیون سلول‌ها به سمت بدخیمی می‌باشد. ممکن است در این مورد با تجمع کراتین و ایجاد یک شاخ پوستی<sup>۳</sup> مواجه شویم [۲]. مطالعات سال‌های اخیر نشان داده‌اند که سیلی‌مارین خصوصیات ضدالتهابی، آنتی‌اکسیدانی و ضدسرطانی دارد [۶، ۷، ۸، ۵] که وجود این ویژگی‌ها موجب محافظت نوری علیه آفتاب سوختگی، تخریب DNA، سرطان پوست غیرملانومایی و مهار ایمنی می‌شود [۹، ۱۰، ۱۱].

<sup>1</sup> Myeloperoxidase

<sup>2</sup> inducible nitric oxide synthase (iNOS)

<sup>3</sup> cyclooxygenase 2 (COX-2)

<sup>4</sup> microvessel density

<sup>5</sup> hypoxia-inducible factor 1α (HIF-1α)

<sup>6</sup> vascular endothelial growth factor

<sup>7</sup> contact hyper sensitivity

<sup>8</sup> Dinitrofluorobenzene

<sup>1</sup> Programmed cell death

<sup>2</sup> Septic leakage

<sup>3</sup> Pinna



به طور کلی سیلی مارین به طرق مختلف مانع از تولید و اینفیلتراسیون لوکوسیت‌ها به سمت موضع تحت تابش می‌شود که مهمترین عملکرد آن در این رابطه مهار عامل NF- $\kappa$ B می‌باشد که عامل اصلی تولید اینترلوکین ۱ و ۶، اینترفرون  $\gamma$ ، فاکتور نکروز دهنده تومور (TNF-a) و ... می‌باشد. سیلی مارین تولید عوامل دیگر التهاب‌زای بافتی مانند اینترلوکین ۱۰ و آنزیم میلوپراکسیداز را هم در سطح رونویسی از ژن تولیدکننده آن، مهار می‌کند [۳۸-۱۰، ۴۰]. سیلی مارین با مهار اینفیلتراسیون لوکوسیتی، مانع از شکل‌گیری عوامل ایجاد استرس‌های اکسیداتیو مانند  $H_2O_2$  و NO می‌شود [۱۵]. همچنین سیلی مارین باعث افزایش فعالیت آنزیم سوپراکسید دیسموتاز در لنفوسیت‌ها و گلبول‌های قرمز و نیز افزایش میزان گلوکوتایون در سرم می‌شود که این عمل بیانگر نقش آنتی‌اکسید آنتی این ماده می‌باشد [۴۱، ۳۲، ۱۰].

نتایج حاصل از این مطالعه می‌تواند نویدبخش استفاده از این ماده گیاهی برای تکمیل و بهبود اثر محافظتی کرم‌های ضدآفتاب فعلی و یا حتی بیان ایده داروی محافظت‌کننده خوراکی در برابر پرتو فرابنفش باشد. این موضوع اهمیت خاصی دارد چرا که هیچ کرم ضدآفتابی قادر به محافظت کامل پوست در مقابل تمام طیف‌های مختلف UV نیست. البته همچنان مطالعات بیشتر و کامل‌تری جهت بررسی تاثیرات مصرف انسانی این دارو در طولانی مدت، میزان دریافت سلولی، توزیع بافتی، تعیین دوزاژ و نحوه بهینه مصرف به منظور دریافت بهترین نتیجه از اثرات سودمند سیلی مارین لازم به نظر می‌رسد [۳۲].

با واسطه یاخته‌های T ثابت کرده‌اند [۳۵]. بنابراین به نظر می‌رسد مهار تولید اینترلوکین ۱۰ در اثر درمان با سیلی مارین مانع از مهارشدن سیستم ایمنی توسط اشعه فرابنفش در موش‌ها باشد. یاخته‌های لوکوسیتی به خصوص یاخته‌های کلاس MHC+CD ۱۱b+ II، در مهار پاسخ CHS توسط اشعه فرابنفش نقش دارند [۳۶]. دیده شده است که ممانعت از این عمل توسط سیلی مارین با کاهش انواع یاخته‌های MHC+CD ۱۱b+ در پوست اشعه دیده ارتباط دارد. این حقیقت که درمان با سیلی مارین فعالیت میلوپراکسیداز را به عنوان نشانگری برای ارتشاح بافتی در پوست اشعه دیده کم می‌کند نیز حاوی همین نکته است. بنابراین به نظر می‌رسد که ممانعت از مهار CHS توسط سیلی مارین به واسطه مهار ارتشاح انواع یاخته‌ای MHC+CD ۱۱b+ انجام می‌شود [۲۸]. استفاده از روش‌های ایمونوهیستوشیمیایی در سال‌های اخیر نشان داده‌اند که کاربرد جلدی سیلی‌بینین مانع از آسیب‌های DNA ای به شکل CPD در موش‌ها شده است. به علاوه در حیوانات آزمایشگاهی درمان با سیلی‌بینین باعث افزایش سطح p۵۳ شده است. فاکتوری که یکی از اثرات اصلی آن آغاز آپوپتوز در یاخته‌هایی است که آسیب‌های ژنتیکی در آنها به حدی رسیده که امکان ترمیم‌شان وجود ندارد. بنابراین ممانعت از تشکیل CPD و افزایش p۵۳ توسط سیلی‌بینین در پوستی که در معرض اشعه فرابنفش قرار گرفته است می‌تواند یکی از مکانیسم‌های احتمالی جلوگیری این ماده از مهار ایمنی و سرطان‌زایی اشعه فرابنفش باشد [۳۷].

## منابع

- Harrison D, Harrison's principle of internal medicine. by Dnnis K, Bickers D,R, Photosensitivity and other reactions to light. 16<sup>th</sup> E. 2005, pp: 1238 – 50.
- Ahmadi F, Asilian A, Salaji Z. General skin book of Iran. 2end edition, teimourzadeh publication. Teharn, 1380, pp: 235 - 50.
- Dragsted LO. Natural antioxidants in chemoprevention. *Arch Toxicol Suppl.* 1998; 20: 209 - 26.
- Santosh K. katiyar. Silymarin and skin cancer prevention. Anti-inflammatory, antioxidant and immunomodulatory effects (Review). 2004; 18: 101 - 12.



5. Luper S. A review of plants used in treatment of liver disease. part1. *Altern. Med. Rev.* 1998; 12: 410 - 21.
6. Gupta OP, Sing S, Bani S, Sharma N, Malhotra S, Gupta BD. Anti-inflammatory and anti-arthritic activities of silymarin acting through inhibition of 5-lipoxygenase. *Phytomedicine* 2000; 7 (1): 21 - 4.
7. Amirghofran Z, Azadbakht M, Karimi MH. Evaluation of the immunomodulatory effects of five herbal plants. *J. Ethnopharmacol.* 2000; 72 (1-2): 167 - 72.
8. Horvath ME, Gonzalez-Cabello R, Blazovics A, et al. Effect of silibinin and vitamin E on restoration of celluloimmune response after partial hepatectomy. *J. Ethnopharmacol.* 2001; 77 (2-3): 227 - 32.
9. Mukhtar H, Elmetts CA. Photocarcinogenesis, mechanisms, models and human health implications. *Photochem Photobiol.* 1996; 6 (3): 355 - 447.
10. Vayalil PK, Elmetts CA, Katiyar SK. Treatment of green tea polyphenols in hydrophilic cream prevents UVB-induced oxidation of lipids and proteins, depletion of antioxidant enzymes and phosphorylation of MAPK proteins in SKH-1 hairless mouse skin. *Carcinogenesis.* 2003; 2(4): 927-936.
11. Hikino H Kiso Y, Wagner H, Fiegig M. Antihepatotoxic actions of flavonolignans from *Silybum marianum* fruits. *Planta Medica.* 1984; 50:248 - 50.
12. Collectio Herbal Pharmacopea of Iran, Herbal Pharmacopea of Iran. First edition, health treatment and education ministry, food and drug administration, Tehran, 1381, pp: 25 - 40.
13. Katiyar SK, Korman NJ, Mukhtar H and Agarwal R. Protective effects of silymarin against photocarcinogenesis in a mouse skin model. *J. Natl Cancer Inst.* 1997; 89: 556 - 66.
14. Katiyar SK and Mukhtar H. Green tea polyphenol (-)-epigallocatechin- 3- gallate treatment to mouse skin prevents UVB-induced infiltration of leukocytes, depletion of antigen presenting cells and oxidative stress. *J. Leukoc Biol.* 2000; 169: 719 - 26.
15. Katiyar SK. Treatment of silymarin, a plant flavonoid, prevents ultraviolet light-induced immune suppression and oxidative stress in mouse skin. *Int. J. Oncol.* 2002; 21: 1213 - 22.
16. Chatterjee ML, Katiyar SK, Mohan RR and Agarwal R. A Flavonoid antioxidant, silymarin, affords exceptionally high protection against tumor promotion in SENCAR mouse skin tumorigenesis model. *Cancer Res.* 1999; 59: 622 - 32.
17. Katiyar SK, Afaq F, Azizuddin K and Mukhtar H. Inhibition of UVB-induced oxidative stress-mediated phosphorylation of mitogen-activated proteinkinase signaling pathways in cultured human epidermal keratinocytes by green tea polyphenol (-)- epigallocatechin-3-gallate. *Toxicol. Appl. Pharmacol.* 2001; 176: 110 - 7.
18. Kim J, Modlin RL, Moy RL, Dubinett SM, McHugh T, Nickoloff BJ and Uyemura K. IL-10 production in cutaneous basal and squamous cell carcinomas. A mechanism for evading the local T cell immune response. *J. Immunol.* 1995; 155: 2240 - 7.
19. Fiorentino DF, Zlotnik A, Vieira P, Mosmann TR, Howard M, Moore KW and O'Garra A. IL-10 acts on the antigen-presenting cell to inhibit cytokine production by Th1 cells. *J. Immunol.* 1991; 146: 3444 - 51.
20. De Waal Malefyt R, Haanen J, Spits H, Roncarolo MG, te Velde A, Figdor C, Johnson K, Kastelein R, Yssel H and De Vries JE. Interleukin 10 (IL-10) and viral IL-10 strongly reduce antigen-specific human T cell proliferation by diminishing the antigen-presenting capacity of monocytes via downregulation of class II major histocompatibility complex expression. *J. Exp. Med.* 1991; 174: 915 - 24.
21. Bradley PP, Pribat DA, Christense RD. Measurement of coetaneous inflammation estimation of neutrophil content with an enzyme marker. *J. Invest. Dermatol.* 1982; 78 (3): 206 - 9.



22. Hammerberg C, Duraiswamy N and Cooper KD. Reversal of immunosuppression inducible through ultraviolet-exposed skin by *in vivo* anti-CD11b treatment. *J. Immunol.* 1996; 157: 5254 - 61.
23. Jamshidi AH, Ahmadi - Ashtiani HR, Naderi MM, Bokaei S, Gholamhouseyni B. Study on Effects of Topical Use of *Silybum marianum* Extract (Silymarin) on U.V. Irradiated Guinea Pig Skin. *J. of Medicinal Plants*, 2007; 23 (6): 89 - 96.
24. Mallikarjuna Gu, Sivanandhan Dhanalakshmi, Rana P. Singh and Rajesh Agarwal, Dietary Feeding of Silibinin Prevents Early Biomarkers of UVB Radiation-Induced Carcinogenesis in SKH-1 Hairless Mouse Epidermis. *Cancer Epidemiology, Biomarkers & Prevention* 2005; 14 (5): 1344 - 9.
25. Miller DL and Weinstock MA: Non-melanoma skin cancer in the United States. incidence. *J. Am. Acad. Dermatol.* 1994; 30: 774 - 8.
26. Mukhtar H and Elmetts CA: Photocarcinogenesis. mechanisms, models and human health implications. *Photochem. Photobiol.* 1996; 63: 355 - 447.
27. Singh RP and Agarwal R. Flavonoid antioxidant silymarin and skin cancer. *Antioxid Redox Signal.* 2002; 4: 655 - 63.
28. Katiyar SK, Afaq F, Perez A and Mukhtar H. Green tea polyphenol (-)- epigallocatechin-3-gallate treatment of human skin inhibits ultraviolet radiation-induced oxidative stress. *Carcinogenesis* 2001; 22: 287 - 94.
29. Huang R-P, Wu J-X, Fan Y and Adamson ED. UV activates growth factor receptor via reactive oxygen intermediates. *J. Cell Biol.* 1996; 133: 211 - 20.
30. Mu D, Hsu DS and Sancar A. Reaction mechanism of human DNA repair excision nuclease. *J. Biol. Chem.* 1996; 271: 8285 - 94.
31. Li G and Ho VC: p53-dependent DNA repair and apoptosis respond differently to high and low dose of ultraviolet radiation. *Br. J. Dermatol.* 1998; 139: 3 - 10.
32. Zhao J, Sharma Y and Agarwal R. Significant inhibition by the flavonoid antioxidant silymarin against 12-O-tetradecanoylphorbol 13-acetate-caused modulation of antioxidant and inflammatory enzymes, and cyclooxygenase 2 and interleukin-1 $\alpha$  expression in SENCAR mouse epidermis: implications in the prevention of stage I tumor promotion. *Mol. Carcinog.* 1999; 26: 321 - 33.
33. Gu M, Singh RP, Dhanalakshmi S, Agarwal C, Agarwal R. Silibinin inhibits inflammatory and angiogenic attributes in photocarcinogenesis in SKH-1 hairless mice. *Cancer Res.* 2007; 67 (7): 3483 - 91.
34. Fiorentino DF, Zlotnik A, Mosmann TR, Howard M, O'Garra A. IL-10 inhibits cytokine production by activated macrophages. *J. Immunol.* 1991; 147 (11): 3815 - 22.
35. Schwarz A, Grabbe S, Riemann H, Aragane Y, Simon M, Manon S, Andrade S, Luger TA, Zlotnik A, Schwarz T. In vivo effects of interleukin-10 on contact hypersensitivity and delayed-type hypersensitivity reactions. *J. Invest. Dermatol.* 1994; 103 (2): 211 - 6.
36. Katiyar SK, Elmetts CA. Green tea polyphenolic antioxidants and skin photoprotection (Review). *Int. J. Oncol.* 2001; 18 (6): 1307 - 13.
37. Asada M, Schaart FM, de Almeida HL Jr, Korge B, Kurokawa I, Asada Y, Orfanos CE. Solid basal cell epithelioma (BCE) possibly originates from the outer root sheath of the hair follicle. *Acta Derm. Venereol.* 1993; 73 (4): 286 - 92.
38. Fujiki H, Sueoka E, Komori A and Suganuma M: Tumor promotion and TNF- $\alpha$ -gene expression by the okadaic acid class tumor promoters. *Environ Carcinog Ecotoxicol Rev.* 1997; C15: 1 - 40.
39. Robertson FM, Bijur GN and Oberyszyn AS. Interleukin-1 in murine multistage skin carcinogenesis. In: *Skin Cancer: Mechanism and Human Relevance.* Mukhtar H (ed). CRC Press, Boca Raton, FL. 1995, 255 - 72.



40. Zi X, Mukhtar H and Agarwal R: Novel cancer chemopreventive effects of a flavonoid antioxidant silymarin. inhibition of mRNAexpression of an endogenous tumor promoter TNF alpha. *Biochem. Biophys. Res. Commun.* 1997; 239: 334 - 9.
41. Agarwal R, Katiyar SK, Khan SG and

Mukhtar H. Protection against ultraviolet B radiation-induced effects in the skin of SKH-1 hairless mice by a polyphenolic fraction isolated from green tea. *Photochem. Photobiol.* 1993; 58: 695 - 700.

