

بررسی تزریق وریدی عصاره هیدروالکلی (*Crataegus oxyantha*) بر اندازه یافته‌های

اکوکاردیوگرافی سرخرگ ششی و آنورت اسب‌های سالم

احسان ترکی¹، محمدرضا مخبر دزفولی^{2*}، عباس حاجی آخوندی³، علیرضا وجهی⁴، حسام‌الدین اکبرین⁵،
زهرا ناظم بکائی⁶

- 1- دانشجوی دکتری تخصصی، گروه آموزشی علوم درمانگاهی، دانشکده دامپزشکی، دانشگاه تهران، تهران
 - 2- استاد، گروه آموزشی علوم درمانگاهی، دانشکده دامپزشکی، دانشگاه تهران
 - 3- استاد، گروه فارماکولوژی، دانشکده داروسازی، مرکز تحقیقات گیاهان دارویی، دانشگاه علوم پزشکی تهران
 - 4- دانشیار، گروه آموزشی علوم درمانگاهی، دانشکده دامپزشکی، دانشگاه تهران
 - 5- دانشجوی دکتری تخصصی، گروه بهداشت و کنترل کیفی مواد غذایی، دانشکده دامپزشکی، دانشگاه تهران
 - 6- استادیار، گروه بیولوژی، دانشکده علوم، دانشگاه الزهرا
- *آدرس مکاتبه: تهران، دانشگاه تهران، دانشکده دامپزشکی، گروه آموزشی علوم درمانگاهی، بخش بیماری‌های داخلی دام‌های بزرگ، صندوق پستی: 6453 - 14155، تلفن: 66923748 (021)، نمابر: 66933222 (021)
پست الکترونیک: aria_vet@yahoo.com

تاریخ دریافت: 89/12/21

تاریخ تصویب: 90/5/26

چکیده

مقدمه: بیماری‌های قلبی و عروقی سومین علت کاهش بهروری در اسب شناخته می‌شوند. امروزه تعدادی از داروها با خواص متنوع جهت درمان بیماری‌های قلب و عروق در اسب مورد استفاده قرار می‌گیرند که با توجه به عوارض جانبی آنها نیاز به داروهای جدیدتر احساس می‌شود. مطالعات فراوانی بر روی اثرات داروهای قلبی و تاثیرات آنها صورت گرفته و از اکوکاردیوگرافی جهت بررسی این اثرات به فراوانی استفاده شده است. یکی از مهم‌ترین گیاهان دارویی *Crataegus oxyantha* می‌باشد که خواص متنوعی همچون اینوتروپ مثبت، کاهش فشار خون، ضدآریتمی و گشادکنندگی عروق را برای آن و دیگر گونه‌های *Crataegus* در نظر می‌گیرند.

روش بررسی: در این مطالعه از 14 رأس سالم نژاد تاروبرد با محدوده سنی 15 - 9 سال و وزنی 340 - 420 کیلوگرم بهره گرفته شد. اسب‌ها به دو گروه مساوی تیمار و شاهد تقسیم شدند. در گروه تیمار عصاره گیاه به مقدار 2 mg/kg و در گروه شاهد سالین نرمال با همان حجم به مدت 6 هفته، به صورت وریدی در ورید وداچ تجویز شد. از اکوکاردیوگرافی دو بعدی جهت بررسی تغییرات اندازه سرخرگ ششی و آنورت استفاده شد.

نتایج: اندازه PA، PAS و AO بعد از تزریق در گروه تیمار نسبت به گروه شاهد افزایش معنی‌داری را نشان داد اما اندازه AOs تغییر معنی‌داری را در دو گروه در پی نداشت.

نتیجه‌گیری: با توجه به نتایج حاصل از تحقیق *Crataegus oxyantha* در اسب دارای خواص اتساع‌دهندگی عروقی و کاهش فشار خون می‌باشد که می‌توان از آن در کاهش پس بار قلبی، کاهش فشارخون ریوی و تورم بافت ورقه‌ای سم بهره گرفت.

کل واژگان: *Crataegus oxyantha*، اسب، اکوکاردیوگرافی، عصاره هیدروالکلی، آنورت، سرخرگ ششی

مقدمه

مواد و روش‌ها

بیماری‌های قلبی و عروقی بعد از بیماری‌های ماهیچه‌های اسکلتی و تنفسی به عنوان سومین علت رایج کاهش بهره‌وری در اسب شناخته می‌شوند [1]. امروزه از اکوکاردیوگرافی برای تشخیص، درمان، روند بهبودی بیماری قلبی و ارزیابی داروهای موثر بر آن استفاده می‌شود [13]. به طور روزافزونی محبوبیت استفاده از گیاهان دارویی در بسیاری از کشورها افزایش یافته است. تعداد زیادی از گیاهان دارویی هستند که جهت درمان بیماری‌های قلبی و عروقی استفاده می‌شوند. یکی از مهم‌ترین این گیاهان (*Crataegus oxyacantha*) است که به Hawthorn نیز مشهور می‌باشد [۷،۱۰]. چندین مطالعه درون و برون آزمایشگاهی نشان داده است که عصاره این گیاه دارای خواص مختلف دارویی بر روی دستگاه قلبی و عروقی به مانند افزایش جریان خونی کرونر، بهبود انقباض پذیری میوکارد، کاهش فشارخون، و افزایش بهروری قلبی می‌باشد [3]. در این رابطه در یک مطالعه تزریق وریدی عصاره این گیاه در سگ منجر به افزایش جریان عروقی کرونر، عدم تغییر تعداد ضربان قلب، افزایش کار بطن چپ و کاهش مقاومت عروق محیطی شد [24]. در مطالعه دیگر علائم دیسپنه، خستگی و افزایش فشارخون در بیماران دچار نارسایی احتقانی قلب از نوع درجه 1 تا 3، بعد از درمان با این گیاه همگی روند بهبودی را نشان دادند. نویسندگان مقالات مذکور نتیجه گرفتند که استفاده از Hawthorn جهت درمان اینگونه از بیماری‌های قلبی و عروقی می‌تواند بسیار سودمند باشد [22]. امروزه در اسب تعدادی از داروهای ضدآریتمی، اینوتروپ مثبت و متسع‌کننده‌های عروقی و مدرها جهت درمان بیماری‌های قلبی و عروقی مورد استفاده قرار می‌گیرد [17]. بر اساس دانش ما گیاهان دارویی در چندین مطالعه بر روی دستگاه‌های مختلف بدن این حیوان مورد بررسی قرار گرفته‌اند [۵،۲۱،۳۰] ولی مطالعه جامعی جهت استفاده از این گیاه دارویی بر روی دستگاه قلبی و عروقی در این حیوان وجود ندارد.

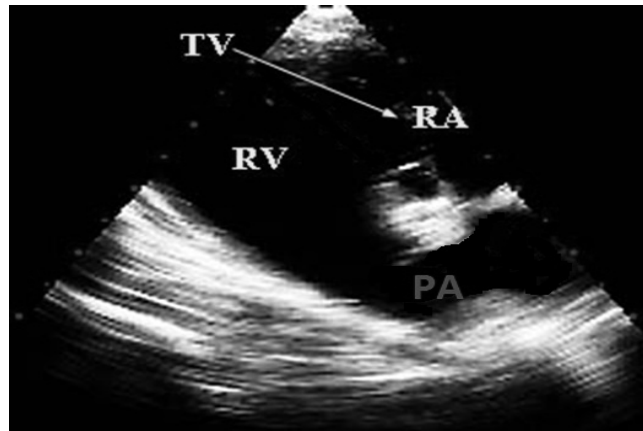
14 رأس اسب نژاد تروبرد از هر دو جنس که معاینات بالینی و آزمایشگاهی سلامت آنها را تایید می‌کرد، در این مطالعه به کارگرفته شدند. هیچکدام از اسب‌ها نارسایی دریچه‌ای و یا جریان برگشتی خون از دریچه آئورت و سرخرگ ششی را در معاینات اکوکاردیوگرافی و داپلرننگی نشان ندادند. سن این اسب‌ها در محدوده 9-15 سال و وزن آنها در محدوده 420 - 340 کیلوگرم متغیر بود. اسب‌ها به طور تصادفی به دو گروه همسان تیمار و شاهد تقسیم شدند. تمامی اسب‌ها که از مؤسسه تحقیقاتی دانشکده دامپزشکی دانشگاه تهران انتخاب شده بودند، از نظر تغذیه و شرایط محیطی از وضعیت یکسانی در طول دوره مطالعه برخوردار بودند. گیاه کراتاگوس از مرکز خدمات تخصصی گیاهان و داروهای گیاهی پژوهشکده گیاهان دارویی جهاد دانشگاهی تهیه شد. جهت فراهم‌سازی عصاره قابل مصرف به صورت تزریقی، 500 گرم از میوه این گیاه در 3/5 لیتر اتانول 70 درجه به مدت 72 ساعت خیسانده شد و سپس عصاره حاصل از گیاه، فیلتر شده و توسط دستگاه تقطیر در خلاء با دمای 50 درجه سانتی‌گراد تا حد خشک شدن تغلیظ گردید و در سالی‌ن نرمال حل شد تا غلظت 100 میلی‌گرم بر میلی‌لیتر حاصل شد. سپس جهت استریل کردن، عصاره از فیلتر 0/22 میکرون عبور داده شد. در یک مطالعه پایه مقدار 2 میلی‌گرم به ازاء هر کیلوگرم وزن بدن از عصاره یاد شده جهت استفاده مدنظر قرار گرفت. در گروه تیمار عصاره و در گروه شاهد سالی‌ن نرمال به صورت داخل وریدی به مدت 6 هفته در ورید وادج تزریق شد. ارزیابی اکوکاردیوگرافی دو بعدی (B-mode) با دستگاه Micromax ساخت شرکت Sonosite امریکا، توسط تراندیوسر آرایه‌ی فازی با فرکانس 5-1 مگاهرتز در زمان قبل از تزریق و 6 هفته پس از تزریق انجام گرفت. در تمام طول دوره ارزیابی اکوکاردیوگرافی، حیوان در حال استراحت و در محیطی آرام و نسبتاً تاریک قرار می‌گرفت و فقط به صورت فیزیکی مقید می‌شد. همزمان با اکوکاردیوگرافی، الکتروکاردیوگرافی نیز در یک اشتقاق دو قطبی قاعده‌ای - رأسی (Bas-Apex) اخذ شد. سرخرگ ششی به واسطه روش

معنی‌داری $p < 0/05$ مورد بررسی و تجزیه و تحلیل قرار گرفت.

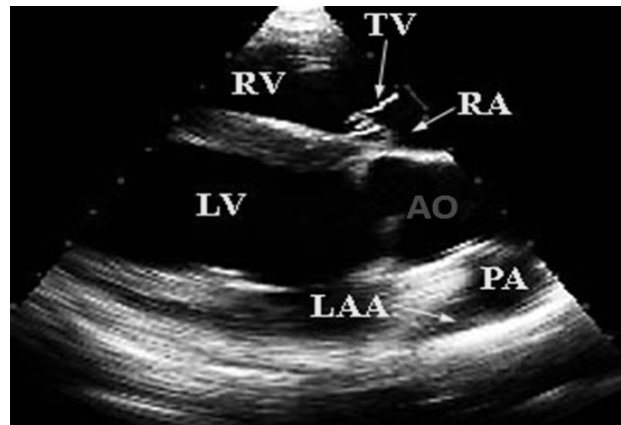
نتایج

نتایج به دست آمده از تغییرات شاخص‌های یاد شده به دنبال تزریق عصاره گیاه و سالی‌ن نرمال در جدول شماره 1 نشان داده شده است. اندازه PA، PAS و AO بعد از تزریق در گروه تیمار نسبت به گروه شاهد افزایش معنی‌داری را نشان داد ($p < 0/05$) اما در مقایسه بین گروه‌ها تفاوت معنی‌داری در اندازه AOs دیده نشد ($p > 0/05$).

اکوکاردیوگرافی دو بعدی از نمای کنار جناغی سمت راست در سطح پایه سرخرگ ششی (PA) و در قسمت الحاقی دریچه ششی و در سطح سینوسی (PAS) آن اندازه‌گیری شد. اندازه آنورت با روش مشابه در نمای کنار جناغی سمت راست در انتهای سیستول، در سطح سینوس والسالوا (AO) و در قسمت Sinutubular junction (AOs) مورد اندازه‌گیری قرار گرفت (شکل شماره 1 و 2). چگونگی روش اکوکاردیوگرافی و اندازه‌گیری بر اساس معیارهای توصیف شده در منابع صورت گرفت [۱۹،۲۰،۲۸]. نتایج به دست آمده با استفاده از آزمون آماری Pair student T-test، با نرم‌افزار Spss 16/0 با دامنه



شکل شماره 1- نمای تصویرگیری اکوکاردیوگرام محور طولی سمت راست از پنجره صوتی سمت راست جهت اندازه‌گیری تغییرات اکوکاردیوگرام سرخرگ ششی. سرخرگ ششی (PA)، دهلیز راست (RA)، دریچه سه لته (TV)، بطن راست (RV).



شکل شماره 2- نمای تصویرگیری اکوکاردیوگرام محور طولی سمت راست از پنجره صوتی سمت راست جهت اندازه‌گیری تغییرات اکوکاردیوگرام آنورت. دهلیز راست (RA)، دریچه سه لته (TV)، بطن راست (RV)، آنورت (AO)، سرخرگ ششی (PA)، گوشک چپ (LAA)، بطن چپ (LV).

جدول شماره 1- مقایسه میانگین وانحراف معیار (Mean±SD) شاخص‌های اکوکاردیوگرافی اندازه‌گیری شده آنورت و سرخرگ ششی قبل و 6 هفته بعد از تزریق عصاره (*Crataegus oxyacantha*) و سالی‌ن نرمال

شاخص	گروه	قبل از تزریق	6 هفته بعد از تزریق	p-value
PA	گروه تیمار	4/86±0/18	4/39±0/19	0/23
	گروه شاهد	5/112±0/21	5/107±0/22	0/45
PAS	گروه تیمار	5/48±0/42	7/35±0/41	0/34
	گروه شاهد	5/845±0/48	5/84±0/48	0/32
AO	گروه تیمار	6/002±0/26	6/058±0/27	0/005
	گروه شاهد	6/061±0/36	6/055±0/38	0/47
AOS	گروه تیمار	7/34±0/51	7/35±0/50	0/23
	گروه شاهد	7/295±0/26	7/295±0/25	0/33

بحث

هدف از این مطالعه بررسی تزریق وریدی عصاره هیدروالکلی (*Crataegus oxyacantha*) بر اندازه اکوکاردیوگرافی سرخرگ ششی و آنورت اسب‌های سالم بود. در طب اسب بیان شده است که اکوکاردیوگرافی در B-mode از کیفیت مناسبی جهت ارزیابی شاخص‌های اکوکاردیوگرافی برخوردار است [۱۳،۲۰]. در این مطالعه نیز به مانند دیگر تحقیقات از اکوکاردیوگرافی B-mode جهت ارزیابی شاخص‌های یاد شده بهره گرفته شد. گیاهان دارویی در بسیاری از کشورها جهت درمان بیماری‌های قلبی و عروقی به کار گرفته می‌شوند. تنها تعداد کمی از فراورده‌های گیاهی مثل (*Crataegus oxyacantha*) دارای اثرات مستقیم قلبی و عروقی می‌باشند. بیان شده است که اثرات درمانی این گیاه پس از مصرف طولانی مدت آن بیشتر آشکار می‌شود در این رابطه در چندین مطالعه از عصاره این گیاه یا گونه‌های مشابه آن به مدت 4 تا 8 هفته بهره گرفته شده است [۶،۱۱]. در منابع موجود ادعا شده است که بیشترین اثر درمانی این گیاه پس از 6 هفته نمایان می‌شود [29]. در مطالعه حاضر از عصاره این گیاه به مدت 6 هفته جهت بررسی اثرات قلبی و عروقی آن استفاده شد که همراستا با مطالعات مذکور می‌باشد. در سال 1977 از عصاره این گیاه به میزان 2 mg/kg برای بررسی اثرات قلبی و عروقی آن در سگ و گربه استفاده شد. در این مطالعه پس از تزریق وریدی عصاره، افزایش جریان عروق کرونر،

افزایش کار قلب چپ و کاهش مقاومت عروقی محیطی دیده شد [24]. در مطالعه پایه انجام گرفته بر روی اسب‌ها، تزریق وریدی عصاره این گیاه به مقدار 2 mg/kg تغییرات معنی‌دار را در شاخص‌های اکوکاردیوگرافی مدنظر ایجاد کرد که با میزان مورد استفاده مقاله مذکور و نتایج حاصل از آن همخوانی دارد. موارد مفید استفاده از این گیاه جهت درمان بیماری‌های قلبی و عروقی در چندین مطالعه مورد بررسی قرار گرفته است [۲،۲۳،۳۱]. این گیاه دارای ترکیباتی مانند فلاونوئیدها، ساپونین‌های تری‌ترپن، آمین‌ها و اولیگوتریپیک پروآنتوسیانیدین‌ها است که می‌توانند خواص مفید قلبی و عروقی را ایجاد کنند [15]. اثرات ضد فشار خونی این گیاه در چندین مطالعه نشان داده شده است [۲۵،۲۶]. در یک مطالعه در موش صحرائی دیده شد که پروآنتوسیانیدین‌های این گیاه باعث شل‌شدگی، کاهش تونسیته و اتساع آنورت می‌شود [12]. مجموعه‌ای از خواص اینوتروپ مثبت و اتساع دهندگی ملایم عروقی این گیاه باعث افزایش برون ده قلب در بیماران دچار نارسایی قلب شد [27]. افزایش معنی‌دار در اندازه اکوکاردیوگرافی AO و AOS در اثر تجویز داروی دتومیدین در اسب دیده شده است [۸،۱۹]. همچنین افزایش معنی‌دار اندازه اکوکاردیوگرافی PA، PAS، AO در اثر تجویز آسپرومازین در اسب توصیف شده است [16]. تغییرات معنی‌دار حاصل از این داروها را این چنین می‌توان توجیه کرد که این داروها جزء آگونیست‌های α -2 می‌باشند که با تاثیر بر

بیماری‌هایی مفید باشد و خواص مشابه با داروهای آلفا آدرنژیک را ایجاد کند.

نتیجه‌گیری

با توجه به نتایج به دست آمده از این تحقیق می‌توان بیان کرد که عصاره گیاه (*Crataegus oxyacantha*) ممکن در اسب نیز به مانند دیگر گونه‌ها اتساع عروقی و کاهش فشار خون را ایجاد کند. از این رو از این گیاه ممکن است بتوان در کاهش پس بار قلبی، کاهش فشار خون و خون‌رسانی بهتر بافتی بهره گرفت که ایجاد این خواص در درمان بیماری‌هایی مانند نارسایی قلبی، افزایش فشارخون ریوی به دنبال درگیری‌های ریوی و یا مشکلات اندام حرکتی حاصل از گردش نامناسب جریان خون بافتی مفید هستند. در این رابطه بررسی‌های بیشتر جهت شناسایی، جداسازی و شناخت مکانیسم اثر ماده مؤثر و استفاده از آن در بررسی‌های بعدی تا دستیابی به یک داروی گیاهی مؤثر که امکان استفاده از آن در طب دامی و انسانی باشد توصیه می‌شود.

گیرنده‌های آلفا آدرنژیک باعث ایجاد اتساع عروقی و ایجاد خاصیت ضدفشارخونی می‌گردند [9]. در این مطالعه همانند مطالعات مذکور افزایش معنی‌دار اندازه اکوکاردیوگرافی AO، PAS و PA در اثر مصرف عصاره این گیاه حاصل گشت. افزایش اندازه شاخص‌های یاد شده می‌تواند در اثر خاصیت اتساع عروقی آن باشد که این امر احتمالاً منجر به کاهش فشارخون و کاهش پس بار قلبی و افزایش قطر عروقی شود. بیان شده است که خاصیت کاهش دهنده فشارخون این گیاه می‌تواند در اثر مجموعه‌ای مکانیسم‌های کاهش مقاومت عروقی به واسطه جلوگیری از تولید اکوزانوتیدها، شل‌کنندگی ماهیچه‌های صاف عروقی، جلوگیری از فعالیت آنزیم معکوس کننده آنژیوتانسینوزن و خاصیت مدر آن باشد [18]. افزایش فشارسرخرگ ریوی در اسب در اثر بیماری انسداد راجعه مجاری هوایی نشان داده شده است [3]. همچنین از داروهای متسع کننده عروقی جهت درمان تورم بافت ورقه‌ای استفاده می‌شود [14]. با توجه به نتایج حاصل از این تحقیق می‌توان پیشنهاد کرد که استفاده از این دارو می‌تواند در چنین

منابع

1. Bonagura JD, Reef VB. Disorder of the cardiovascular system. In: Reed ST, Bayly WM, Sellon DC. Equine Internal medicine. 2nded. St. Louis, Missouri, USA. 2004; pp: 355.
2. Chang WT, Dao J, Shao ZH. Hawthorn: potential roles in cardiovascular disease. *Am. J. Chin. Med.* 2005; 33: 1 – 10.
3. Daniele C, Mazzanti G, Pittler MH, Ernst E. Adverse- event profile of crataegus Spp. A systemic review. *Drug Safty.* 2006; 29: 523 - 35.
4. Dixon PM. pulmonary artery pressure in normal horses and in horses affected with chronic obstructive pulmonary disease. *Eq Vet J.* 1978; 10: 195 – 8.
5. Epp TS, McDonough P, Padilla DJ, Cox JH, Poole DC, Erikson HH. The effect of herbal supplementation on the severity of exercise-induced pulmonary hemorrhage. *Equine and Comparative Exercise Physiol.* 2004, 2: 17 – 25.
6. Fong H, Bauman J. Hawthorn. *Journal of Cardiovascular Nursing* 2002; 16: 1 - 8.
7. Gavagan T. Cardiovascular disease. *Prim Care Clin Office Pract.* 2002; 29: 323 – 8.
8. Gehlen H, Kroker K, Deegen E, Stadler P. influence of detomidine on echocardiographic function parameters and cardiac hemodynamics in horses with and without heart murmur. 2004. *Schweizer Archiv für tierheilkunde.* 2004,146: 119-126 (In German)
9. Hall LW, Clarke KW. Principles of sedation, analgesia and premedication. In: veterinary anesthesia. Hall LW, Clarke KW. Eds. W.B. Saunders, London. UK. 1991, pp: 52 - 4.



10. Hobbs C, Foster S. Hawthorn: a literature review. *HerbalGram*. 1990; 19 - 33.
11. Iin Y, Vermeer MA, Trautwein EA. Triterpenic acids present in Hawthorn lower plasma cholesterol by inhibiting Intestinal ACAT Activity in Hamsters eCAM. 2009; 2011: 1 – 9.
12. Kim SH, Kang KW, Kim KW, Kim ND. Procyanidins in crataegus extract evoke endothelium- dependent vasorelaxation in rat aorta. *Life Sci*. 2000; 67: 121 - 31.
13. Kriz NG, Rose RJ. Repeatability of standard transthoracic echocardiographic measurements in horses. *Aus. Vet. J*. 2002; 80: 362 – 70.
14. Leise BS, Fugler LA, Stokes AM, Eades SC. Effects of intramuscular administration of Acepromazine on palmar digital blood flow, palmar digital arterial pressure, transverse facial arterial pressure, and packed cell volume in clinically Healthy, conscious horses. *Vet Surg*. 2007; 36: 717 - 23.
15. Leuchtgens H. Crataegus special Extract WS 1442 in NYHA II heart failure. A placebo controlled randomized double- blind study. *Fortschr Med*. 1993; 111: 352 – 4.
16. Menzies-Gow NJ. Effects of sedation with acepromazine on echocardiographic measurements in eight healthy thoroughbred horses. *Vet Rec*. 2008; 163: 21-25
17. Muir WW, McGurik S. Cardiovascular drugs. Their pharmacology and use in horse. *Vet. Clin. North. Am. Equine. Pract*. 1987; 3: 37 - 57.
18. Murray MT, Pizzorno JE. Crataegus oxycantha (Hawthorn). In: Pizzorno JE, Murray MT. Eds. Textbook of Natural medicine. Vol. 1. 2nded. Churchill livingstone: Edinburgh. Scotland. 1999, pp: 683 - 7.
19. Patteson MW, Gibbs C, Wotton PR, Cripp PJ. Effects of sedation with detomidine hydrochloride on echocardiographic measurements of cardiac dimensions and indices of cardiac function in horses. *Eq. Vet. J. Suppl*. 1995; 19: 33 – 7.
20. Patteson MW, Gibbs CH, Wotton PR, Cripp PJ. Echocardiographic measurements of cardiac dimensions and indices of cardiac function in normal adult thoroughbred. *Eq. Vet. J*. 1995; 19: 18 – 27.
21. Pearson W, Charch A, Brewer D, Clarke AF. Pilot study Investigating ability of an herbal composite to alleviate clinical signs of on herbal composite to alleviate clinical signs of respiratory dysfunction in horses with recurrent airway obstruction. *Can. J. Vet. Res*. 2007; 71: 145 – 51.
22. Pittler MH, Schmidt K, Ernst E. Hawthorn extract for treating chronic heart failure: meta-analysis of randomized trials. *Am. J. Med*. 2003; 114: 665 – 74.
23. Roddewing C, Hensel H. Reaction of local myocardial blood flow in non- anesthetized dogs and anesthetized cats to the oral and parenteral administration of a crataegus fraction (oligomere procyanidines), *Arzneimittelforschung*. 1977; 27: 1407 - 10 (in German).
24. Taskow M. On the coronary and cardiotonic action of cratamon. *Acta. Physiol. Pharmacol. Bulg*. 1977; 3: 53 – 7.
25. Waiker AF, Marakis G, Simpson E, Hope JL, Robinson PA, Hassanein M, Simpson Hc. Hypotensive effects of Hawthorn for patients with diabetes taking prescription drugs: a randomized controlled trial. *Br. J. Gen. Pract*. 2006; 56: 437 – 43.
26. Waiker AF, Marakis G, Morris AP, Robinson A. Promising Hypotensive effect of Hawthorn extract: A randomized double- blind pilot study of mild, essential Hypertension. *Phytother Res*. 2002; 16: 48 - 54.
27. Weikl A, Noh HS. Der einfluss von crataegus bei globaler herzinsuffizienz. *Herz Gefäße*. 1992; 11: 516 – 24.
28. Wyatt HL, Haendchen RV, Meerbaum S, Corday E. Assessment of quantitative methods for two-dimensional echocardiography. *Am. J. Cardiol*. 1983; 52: 396 – 401.

29. Wynn SG, fougere BJ. Material Medica. In: wynn SG, fougere Bj. Eds. Veterinary herbal medicine. St. Louis, Missouri. China. 579 – 81.

30. Xie H, Huan L, Merritt Am, Ott EA. Chinese herbal medicine for equine acute diarrhea. *J.*

Equine Vet, Sci. 1999; 19: 271 – 77.

31. Zapatero JM. Selection from current literature: effects of Hawthorn on the cardiovascular system. *Family Practice.* 1999; 16: 534 – 8.



Study of Intravenous Injection of Hydroalcoholic Extract of *Crataegus oxycantha* on Lung and Aorta Arteries Echocardiography in Healthy Horses

Torki E (Ph.D. Student)¹, Mokhber Dezfouli M (Ph.D.)^{1*}, Hadjiakhoondi A (Ph.D.)², Vajhi AR (Ph.D.)¹, Akbarin HD (Ph.D. Student)³, Nazem Boukaei Z (Ph.D.)⁴

1- Department Clinical Sciences, Faculty of Veterinary Medicine, University of Tehran, Tehran, Iran

2- Department of Pharmacognosy and Medicinal Plants Research Center, Faculty of Pharmacy, Tehran University of Medical Sciences, Tehran, Iran

3- Department of Food Hygiene, Faculty of Veterinary Medicine, University of Tehran, Tehran, Iran

4- Faculty of Biological Science, Alzahra University, Tehran, Iran

*Corresponding author: Department Clinical Sciences, Faculty of Veterinary Medicine, University of Tehran, Tehran, Iran, P.O.Box: 14155-6453

Tel: +98 – 21 - 66923748, Fax: +98 – 21 - 66933222

E-mail: aria_vet@yahoo.com

Abstract

Background: Reduced productivity due to cardiovascular disease in horses known as the third. Today, a number of drugs with different properties for the treatment of cardiovascular disease in horses which used when considering the need for newer drugs and their side effects are felt. Numerous studies on the effects of cardiovascular drugs and their effects have been carried out to examine the effects of echocardiography is used frequently. One of the most important medicinal plants is *Crataegus oxycantha* that has various properties such as antihypertensive, anti-arrhythmic and vasodilatory effects for it and other *Crataegus* species are considered.

Methods: In this study of 14 healthy head of race TARVBORD with age range from 9 to 15 years and weighing 340 kg up to 420 kg were used. Horses were divided in to two equal groups and treated. The amount of extract-treated group and control group, normal saline with the same volume of 2 mg/kg for 6 weeks, to head ministered intravenously. The two-dimensional echocardiography to measure changes in lung arteries and the aorta was used.

Results: The size of PA, PA_s and AO after injection treatment group than the control group showed significant increases in both groups were followed.

Conclusion: According to the results of research *Crataegus oxycantha* in horses has properties of vascular dilation and reduced their blood pressure, which can be in reducing cardiac after load, decreased blood pressure and swelling of lung tissue toxin used sheets.

Keywords: *Crataegus oxycantha*, horses, echocardiography, extract, aorta, lung artery

