

بررسی اثر دم کرده گیاه آویشن شیرازی (*Zataria multiflora* Boiss.) بر وضعیت جفت و جنین‌های موش سفید بزرگ آزمایشگاهی

مرتضی انوری^۱، محمدحسین دشتی^{۲*}، فائزه زینلی^۳، سیدمحمود حسینی بیوکی^۴

۱- استادیار، گروه بیولوژی و علوم تشریحی و عضو هیأت علمی مرکز تحقیقات ناباروری دانشگاه علوم پزشکی و خدمات بهداشتی درمانی شهید صدوقی یزد، یزد
 ۲- دانشیار، گروه فیزیولوژی و عضو هیأت علمی مرکز تحقیقات گیاهان دارویی دانشگاه علوم پزشکی و خدمات بهداشتی درمانی شهید صدوقی یزد، یزد
 ۳- دانشجوی پزشکی، گروه فیزیولوژی، دانشکده پزشکی، دانشگاه علوم پزشکی شهید صدوقی یزد، یزد
 ۴- دانشجوی داروسازی، گروه فارماکولوژی، دانشکده داروسازی، دانشگاه علوم پزشکی اصفهان، اصفهان
 *آدرس مکاتبه: یزد، بولوار پرفسور حسابی، بولوار شهدای گمنام، پردیس دانشگاه علوم پزشکی و خدمات بهداشتی درمانی شهید صدوقی یزد، دانشکده پزشکی، گروه فیزیولوژی
 کدپستی: ۸۹۱۵۱۷۳۱۴۹، صندوق پستی: ۷۳۴ - ۸۹۱۹۵، تلفن: ۱۷ - ۸۲۰۳۴۱۰ (۰۳۵۱)
 نمابر: ۸۲۰۲۶۳۲ (۰۳۵۱)
 پست الکترونیک: dashti-r@ssu.ac.ir

تاریخ دریافت: ۸۷/۱۱/۶

تاریخ تصویب: ۸۸/۶/۸

چکیده

مقدمه: آویشن، گیاهی است از تیره نعناع، که مصرف گونه‌های مختلف آن بر نظم دوران قاعدگی موثر بوده و مقادیر زیاد آن به خصوص در دوران بارداری نباید مصرف شود.

هدف: بررسی اثر مصرف عصاره آویشن شیرازی در هفته دوم بارداری بر وضعیت جفت و جنین‌های موش سفید بزرگ آزمایشگاهی.

روش بررسی: در این مطالعه تعداد ۱۰ سر موش سفید بزرگ آزمایشگاهی حامله، به صورت تصادفی به ۲ گروه ۵ تایی آزمون و شاهد تقسیم شدند. به حیوانات گروه آزمون در هفته دوم بارداری به جای آب، دم کرده آویشن داده شد. در روز بیستم بارداری، جنین‌ها از نظر مورفولوژی ظاهری و وجود ناهنجاری در اندام‌ها، ستون مهره‌ها و جمجمه بررسی شدند. همچنین وزن جنین‌ها و جفت‌ها، قد و قطر بین آهیانه‌ای جنین‌ها و قطر جفت به دقت اندازه‌گیری شد.

نتایج: تعداد جنین‌های زنده در دو گروه برابر بود. هیچ جنین مرده یا جذب شده وجود نداشت. همچنین جنین‌های دو گروه از نظر وزن، قد و قطر بین دو آهیانه، یکسان بودند ولی میانگین طول دم در جنین‌های گروه آزمون بلندتر از جنین‌های گروه شاهد بود ($p < 0/05$). وزن جفت، در دو گروه تفاوتی نداشت ولی میانگین قطر جفت در گروه آزمون به طور معنی‌داری کوچک‌تر از گروه شاهد بود ($p < 0/05$).

نتیجه‌گیری: هر چند یافته‌های این پژوهش مؤید این است که مصرف آویشن شیرازی در هفته‌ی دوم دوره بارداری تاثیری بر سقط جنین ندارد، ولی از آنجا که منجر به بروز تغییرات جزئی نظیر اندازه دم و قطر جفت شده است مصرف آن در دوران بارداری باید همراه با احتیاط صورت گیرد.

کل واژگان: آویشن شیرازی، حاملگی، سقط، جنین، جفت



مقدمه

مواد و روش‌ها

پس از لقاح، رحم به محلی جهت محافظت از توده سلولی که به جنین تبدیل خواهد شد، مبدل می‌شود. چنانچه اختلالی در عمل آن پیش نیاید پس از طی دوران بارداری با انقباضات موجود در آن به خروج نوزاد از رحم و زایمان می‌انجامد، اما در صورتی که بر اثر مواد اختلال‌گر در عمل این بخش از بدن ناهماهنگی بروز کند، بسته به مرحله‌ای از بارداری که تحت تاثیر این عوامل قرار می‌گیرد، عوارضی بر جنین غالب می‌شوند، که گاهی اوقات به سقط آن نیز می‌انجامد [۱]. از جمله عواملی که می‌توانند منجر به اختلال در بارداری و سقط شوند مصرف بی‌رویه برخی از گیاهان دارویی مانند کلم پیچ، زرشک، گل ساعتی و زعفران می‌باشد [۲]. آویشن گیاهی است از تیره نعناع که به دلیل خواص فوق‌العاده‌اش هم اکنون به طور گسترده به عنوان چای و ادویه و داروی گیاهی مورد استفاده قرار گرفته و جوشانده آن در درمان آسم بسیار پرمصرف است و به عنوان یک ضد عفونی‌کننده معده و دستگاه اداری و نیز به عنوان داروی دیورتیک و ضد التهاب در طب سنتی مورد استفاده قرار می‌گیرد [۳]. مهم‌ترین مواد مؤثره موجود در آویشن شیرازی تیمول و کارواکرول هستند که اثر آنتی‌اکسیدانی [۴]، ضد میکروبی و ضد قارچی دارند [۵]. گزارش شده است که تیمول موجود در آویشن فعالیت ضد تجمع‌ی داشته و قویاً از چسبندگی پلاکت‌ها جلوگیری می‌کند و می‌تواند در پیشگیری از ترومبوز و اترو اسکلروز موثر باشد [۶]. مصرف زیاد آویشن دارای آثار توکسیک فراوان بوده و موجب اختلال در نظم دوران قاعدگی می‌شود و لذا با وجود اینکه مصرف آن در زمان بارداری و شیردهی با غلظت‌های معمولی محدودیتی ندارد، مقادیر زیاد آن به خصوص در دوران بارداری نباید مصرف شود [۷، ۸]. با توجه به اعلام منع مصرف زیاد آویشن در دوران بارداری و شواهدی مبنی بر اثر انقباضی آن بر عضلات صاف و اینکه مصرف این گیاه به عنوان ادویه معطر در رژیم‌های غذایی روبه گسترش است، پژوهش حاضر به منظور بررسی اثر مصرف آویشن شیرازی در هفته دوم بارداری بر وضعیت جفت و جنین‌های موش سفید بزرگ آزمایشگاهی به عمل آمده است.

تهیه دم کرده گیاه آویشن: برای تهیه دم کرده گیاه آویشن مقدار ۵۰ گرم گیاه پودر شده آویشن شیرازی^۱ که از یک فروشگاه محلی گیاهان دارویی تهیه و به تایید کارشناس مرکز تحقیقات گیاهان دارویی دانشگاه علوم پزشکی شهید صدوقی یزد رسید و نمونه‌ای از آن تحت شماره TYME 1 در هرباریوم آن مرکز نگهداری شد، با ۱ لیتر آب مقطر مخلوط و به مدت ۱۵ دقیقه بر روی بخار، دم شد. سپس محلول دم کرده به مدت ۳۰ دقیقه در محیط قرار داده شد تا به آرامی سرد شود. هنگامی که دمای دم کرده به حدود ۳۰ درجه رسید، با استفاده از یک توری، صاف شده و مایع حاصل مجدداً با آب معمولی به حجم یک لیتر رسانده شده و به جای آب به موش‌های گروه آزمون، در طی هفته دوم بارداری، داده شد.

روش ایجاد حاملگی و گروه‌بندی حیوانات: مطالعه حاضر به صورت کارآزمایی تجربی بر روی تعداد ۱۰ سر موش سفید بزرگ آزمایشگاهی حامله انجام شده است. برای شروع آزمایش تعداد ۴۰ سر حیوان ماده بالغ از نژاد ویستار با وزن بین ۲۵۰ تا ۳۰۰ گرم که در بخش حیوانات آزمایشگاهی دانشکده پزشکی پرورش یافته و حداقل به مدت ۱۰ روز از حیوان نر جدا نگه داشته شده بودند به منظور جفت‌گیری، به گروه‌های دو تایی تقسیم و هر گروه هنگام عصر با یک سر موش نر همسان در یک قفس قرار داده شدند. صبح روز بعد موش‌های ماده از نظر ایجاد تویی واژنی بررسی شده و در صورت مشاهده پلاک، از بقیه جدا شدند. از بین حیوانات حامله تعداد ۱۰ سر به صورت تصادفی به طور مساوی به دو گروه آزمون و شاهد تقسیم شدند. هر حیوان حامله با توجه به گروه خود، کدگذاری شده و در یک قفس جداگانه قرار داده شد. تاریخ مشاهده تویی واژنی به عنوان روز اول حاملگی در نظر گرفته شد. تمام حیوانات در طول دوره آزمایش در شرایط یکسان زندگی و تغذیه نگهداری شدند ولی به حیوانات گروه شاهد، آب معمولی و به حیوانات گروه آزمون در طی هفته دوم بارداری، محلول دم کرده آویشن به عنوان نوشیدنی داده شد.

¹ *Zataria multiflora* Boiss



مجموع تعداد جنین‌های زنده پس از سزارین در دو گروه برابر بود ($n = 36$) و هیچ‌گونه ناهنجاری در اندام‌ها (آملیا، میکروملیا و تعداد انگشتان)، ستون مهره‌ها (اسکلیوز و کیفوز) و جمجمه (هیدروسفالی، آنانسفالی و اگزانسفالی) مشاهده نشد. همچنین تمام جنین‌ها فاقد لکه‌های پوستی و خونریزی‌های زیر جلدی بودند. جنین‌های دو گروه از نظر وزن، قد و قطر بین دو آهیانه، یکسان بودند (جدول شماره ۱) ولی میانگین طول دم در جنین‌های گروه‌های آزمون و شاهد به ترتیب $2/27 \pm 16/75$ و $3/81 \pm 16/02$ میلی‌متر بود که این اختلاف از نظر آماری معنی‌دار شد ($p=0/045$). با بررسی جفت‌ها (شکل شماره ۲) در حیوانات دو گروه مشخص شد که از نظر وزن جفت، تفاوت قابل ملاحظه‌ای بین دو گروه وجود ندارد ($p=0/293$)، ولی میانگین قطر بزرگ و قطر کوچک جفت در حیوانات گروه آزمون به طور معنی‌داری کوچک‌تر از حیوانات گروه شاهد بود (به ترتیب $1/80 \pm 13/48$ در برابر $2/13 \pm 14/71$ میلی‌متر، $p=0/003$ و $1/94 \pm 12/03$ در برابر $2/12 \pm 12/94$ میلی‌متر، $p=0/035$). در ضمن وضعیت حیوانات هر دو گروه در تمام طول دوران بارداری تحت نظر قرار داشت و هیچ‌گونه مشکلی مشاهده نشد. میزان مصرف نوشیدنی روزانه در گروه کنترل $3/8 \pm 27/6$ و در گروه آزمون $4/3 \pm 25/8$ میلی‌لیتر بود که بین آنها تفاوت معنی‌داری وجود نداشت.

بحث

گیاهان دارویی از دیرباز مورد استفاده بسیار زیادی قرار گرفته‌اند و استفاده از آنان امروزه در حال گسترش است [۹]. بعضی از عصاره‌های گیاهی هم اکنون به علت داشتن فعالیت‌های آنتی‌باکتریال، ضدالتهابی و آنتی‌اکسیدانی مصرف زیادی در طب دارند [۱۰، ۱۱، ۱۲]. مطالعات جدید نشان می‌دهند که گیاهان دارویی می‌توانند روی همهٔ ارگان‌ها و سیستم‌های بدن از جمله سیستم تولید مثل اثر بگذارند [۱۳]. عصارهٔ بعضی از گیاهان می‌توانند اثر خود را طی دوران بارداری و یا حین زایمان نشان دهند که این موضوع بیانگر اهمیت رژیم غذایی مادران در دوران بارداری است [۱۴].

روش بررسی وضعیت بارداری: کلیه حیوانات گروه‌های آزمون و شاهد در روز بیستم بارداری به وسیله اتر بیهوش و قطع نخاع شدند. افراد تشریح‌کننده‌ای که از نوع نوشیدنی مصرفی توسط موش‌ها اطلاعی نداشتند از طریق سزارین با شکافتن جدار قدامی شکم، و نمایان شدن رحم، با ایجاد برش در شاخ‌های رحمی، جنین‌ها را همراه جفتشان تخلیه کرده و در ظرف حاوی سرم فیزیولوژی که با شماره حیوان کدگذاری شده بود، قرار می‌دادند. در صورت وجود شواهدی مبنی بر جذب جنین تعداد موارد آن، در جدول مربوط به هر حیوان ثبت می‌شد. در هر حیوان تعداد جنین‌های مرده و زنده شمارش شده و با استفاده از استرئومیکروسکوپ تک تک جنین‌ها از نظر مورفولوژی ظاهری و وجود ناهنجاری در اندام‌ها (آملیا و میکروملیا)، ستون مهره‌ها (اسکلیوز و کیفوز)، جمجمه (آنانسفالی و اگزانسفالی) و سایر ناهنجاری‌ها بررسی شدند. همچنین با کمک ترازوی دیجیتال (سارتریوز ساخت کشور آلمان) وزن جنین‌ها و جفت‌های هر حیوان با دقت اندازه‌گیری شد. قد جنین‌ها براساس طول از فرق سر تا انتهای نشیمنگاه^۱، قطر بین آهیانه‌ای سر، طول دم و قطرهای کوچک و بزرگ جفت، با استفاده از کولیس با دقت اندازه‌گیری و یافته‌ها در جدول مربوط به هر حیوان ثبت شد.

تجزیه و تحلیل داده‌ها

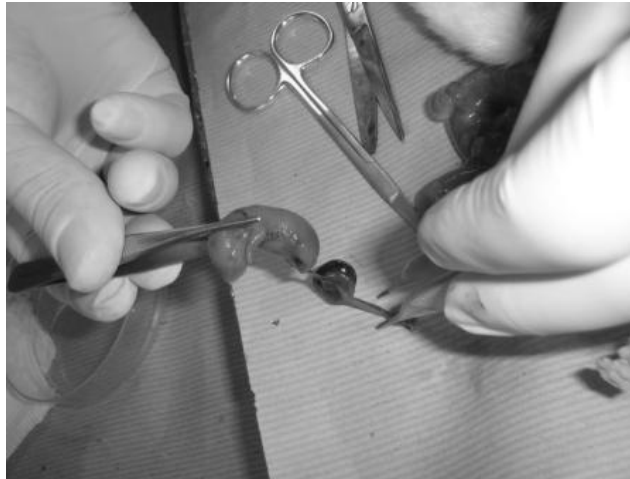
یافته‌ها با استفاده از نرم‌افزار spss و آزمون آماری t-student مورد تجزیه و تحلیل و مقایسه قرار گرفتند و ارزش $p < 0/05$ به عنوان سطح معنی‌دار بودن اختلافات در نظر گرفته شد.

نتایج

در مطالعه حاضر بررسی تعداد و وضعیت جنین‌ها (شکل شماره ۱) در حیوانات گروه‌های کنترل (مصرف‌کنندهٔ آب معمولی) و آزمون (مصرف‌کنندهٔ ۵۰ گرم در لیتر دم کرده آویشن در هفته دوم بارداری) نشان داد که: در هیچ‌یک از حیوانات دو گروه، جنین مرده یا جذب شده وجود ندارد و

¹ CRL






شکل شماره ۱- نحوه جدا کردن جنین و جفت از یکدیگر

جدول شماره ۱- نتایج حاصل از بررسی جفت و جنین در حیوانات گروه‌های کنترل (مصرف‌کننده آب معمولی) و آزمون (مصرف‌کننده دم کرده ۵۰ گرم در لیتر آویشن شیرازی) ($n = 5$).

ارزش P	آزمون	گروه	
بیش از ۰/۰۵	۳۶	۳۶	تعداد کل جنین‌ها
۰/۲۹۳	۰/۴۳۰	۰/۳۲۲	انحراف معیار
	۴/۱۹۹	۴/۲۸۱	میانگین
۰/۳۴۴	۳/۷۹	۵/۲۷۶	انحراف معیار
	۳۷/۸۸	۳۷/۶۷۲	میانگین
۰/۳۵۳	۰/۰۱۸	۰/۰۱۵	انحراف معیار
	۰/۵۵	۰/۵۳۸	میانگین
۰/۰۰۳	۱/۸۰۱	۲/۱۳۴	انحراف معیار
	۱۳/۴۷۷	۱۴/۷۰۵	میانگین
۰/۰۳۵	۱/۹۴۵	۲/۱۲۰	انحراف معیار
	۱۲/۰۳۱	۱۲/۹۴۱	میانگین
۰/۰۴۵	۲/۲۶۶	۳/۸۰۹	انحراف معیار
	۱۶/۷۵۱	۱۶/۰۲۵	میانگین
۰/۱۸۱	۰/۰۰۶	۰/۰۱۱	انحراف معیار
	۰/۸۳۶	۰/۸۵۷	میانگین

مقایسه آماری یافته‌های دو گروه با استفاده از آزمون آماری t-student نشان‌دهنده اختلاف معنی‌دار طول دم جنین‌ها و قطرهای بزرگ و کوچک جفت است.





شکل شماره ۲- روند اندازه‌گیری قطرهای کوچک و جفت

قابل ملاحظه‌ای بلندتر از گروه شاهد بود. این موضوع بیانگر این است که مصرف آویشن اگر چه ممکن است تاثیری بر لانه‌گزینی و سقط جنین‌ها نداشته باشد ولی می‌تواند منجر به بروز ناهنجاری‌های فرعی و تغییر در رشد اندام‌های انتهایی شود. جزء اصلی عصاره گیاه آویشن تیمول و کارواکول است که هر دو خاصیت آنتی‌اکسیدانی دارند [۴] و گزارش‌های ضد و نقیضی درخصوص اثرات سیتوتوکسیک و موتاژنیک ترکیبات مختلف آویشن وجود دارد. سام‌جیما^۱ و همکاران گزارش کردند که لوتولین موجود در عصاره آویشن اثر آنتی‌موتاژنیک دارد [۲۱]. همچنین آپیک^۲ و همکاران نشان دادند که کارواکول جداشده از آویشن، مبادله کروماتید خواهری را در لوکوسیت‌های انسانی افزایش نمی‌دهد [۲۲]. از طرف دیگر بویوکیلا^۳ و رنسوزوگولار^۴ گزارش کردند که تیمول موجود در آویشن به ویژه در غلظت‌های پایین موجب افزایش مبادله کروماتید خواهری و ناهنجاری‌های کروموزومی در لوکوسیت‌های انسانی می‌شود [۲۳] در حالی که قبلاً در سال ۲۰۰۵ آیدین^۵ و همکاران گزارش کرده بودند که تیمول و گاما-ترینین موجود در آویشن تنها در غلظت‌های بالا منجر به آسیب DNA می‌شود [۲۴] و اخیراً آزیراک^۶ و همکاران نیز گزارش کرده‌اند که تیمول و کارواکول به یک روش وابسته

ثلث دوم بارداری که طی آن اکثر اندام‌ها تشکیل می‌شوند، مهم‌ترین مرحله از دوران باروری است و مواد آسیب‌رسان در این دوره زمانی می‌توانند باعث سقط و یا ناقص‌الخلقه شدن جنین شوند [۱۶، ۱۵] به همین دلیل اکثر محققین بررسی اثر عوامل مختلف از جمله عصاره گیاهان را در این زمان از بارداری مورد بررسی قرار می‌دهند [۱۷، ۱۸، ۱۹]. آویشن یکی از گیاهان دارویی است که در منابع مختلف به منع مصرف آن در دوران بارداری اشاره شده است [۷۸] ولی تاکنون مطالعه مشخصی در این زمینه صورت نگرفته است. در بررسی که توسط دمارسکی^۱ و همکارانش بر روی اثر عصاره‌ی چند گیاه همچون مریم‌گلی^۲، آویشن^۳ و مرزنگوش^۴ بر رشد و تکامل جنین موش‌ها پیش از لانه‌گزینی انجام شد، به این نتیجه رسیدند که هیچ‌کدام از گیاهان مورد استفاده (که به رژیم غذایی مادر اضافه شده بودند) اثری بر رشد و تکامل جنین‌ها نداشتند [۲۰]. در مطالعه حاضر نیز مورفولوژی ظاهری جنین‌های ۲۰ روزه‌ای که مادرانشان در هفته دوم بارداری دم‌کرده آویشن مصرف کرده بودند، بررسی و هیچ‌گونه ناهنجاری عمده در سر، ستون فقرات و اندام‌ها مشاهده نشد و تعداد جنین‌های به دست آمده در دو گروه برابر بود، ولی متوسط طول دم در جنین‌های گروه آزمون به طور

¹ Samejima
³ Buyukleyla
⁵ Aydin

² Ipek
⁴ Rencuzogullar
⁶ Azirak

¹ Domaracky
³ Thyme

² *Saliva officinalis*
⁴ Oregano



است. با توجه به این یافته‌ها و اینکه گیاهان دارویی، همانند داروهای صنعتی می‌توانند به صورت وابسته به دوز اثرات توکسیک خود را اعمال کنند، می‌توان نتیجه‌گیری کرد که ممکن است با افزایش دوز مصرفی این گیاه، اثرات شدیدتری بر روند حاملگی و رشد جنین‌ها اعمال شود لذا پیشنهاد می‌شود مطالعات بیشتری در این زمینه انجام شده و در مصرف آویشن به خصوص در دوران بارداری احتیاط بیشتری صورت گیرد.

تشکر و قدردانی

نویسندگان این مقاله از آقایان دکتر علی محمد عبدلی و سیدمحسن میراسماعیلی مدیر و کارشناس مرکز تحقیقاتی و درمانی ناباروری یزد به خاطر همکاری صمیمانه در اجرای این پژوهش سپاس‌گزاری می‌نمایند.

به غلظت و زمان، موجب آسیب کرووزومی و کاهش تقسیم سلولی سلول‌های مغز استخوان در موش صحرایی می‌شوند [۲۵]. در مطالعه حاضر به جای ترکیبات مجزا شده آویشن عصاره تام این گیاه استفاده شده و اثرات سلولی آن مورد بررسی قرار نگرفته است، ولی در بررسی وضعیت کلی جفت و جنین‌ها مشخص شد که در گروه آزمون قطر جفت کوچک‌تر از گروه شاهد می‌باشد. این موضوع احتمالاً می‌تواند ناشی از اثر ترکیبات آویشن بر تقسیم سلول‌های جفت باشد. همچنین گزارش‌هایی مبنی بر اثرات آنتی‌اسپاسمودیک عصاره آویشن از طریق عمل آگونیستی رقابتی با محرک‌های گیرنده‌های بتا - ۲ ادرنرژیک در عضلات صاف نای و رحم وجود دارد [۲۶،۲۷]. که احتمالاً می‌تواند منجر به کاهش اندازه جفت شده باشد. علی‌رغم اینکه یافته‌های پژوهش حاضر و گزارش‌های سایر محققین مؤید فقدان اثر سوء گیاه آویشن در ایجاد جنین ناقص‌الخلقه می‌باشند، در پژوهش حاضر، عصاره آویشن منجر به تغییرات جزئی در دم جنین‌ها و جفت شده

منابع

- Guyton AC, Hall JE. Textbook of Medical Physiology. 11th ed. Chapter 82, Elsevier-Saunders, 2006, pp: 1027 – 41.
- Sadraei H, Ghannadi AR, Takei – bava M. Effects of zataria multiflora and carum carvi essential oils and hydroalcoholic extracts of passiflora incarnata, berberis integerrima and crocus sativus on rat isolated uterus contractions. *Int. J. Aromather.* 2003; 13 (2/3): 121 - 7.
- Ghasemi N, Iranian herbal pharmacopeia ministry of hygiene 1st edition, 2004, pp: 51 - 6.
- Saleem M, Nazli R, Afza N, Sami A and Ali MS. Biological significance of essential oil of Zataria multiflora Boiss. *Nat. Prod. Res.* 2004; 18: 493 – 7.
- Pina-Vaz C, Goncalves-Rodrigues Ag, Pinto E, Costa-De-Oliviera S, Tavares C, Salgueiro L, Cavaleiro C and Goncalves Mj. Antifungal activity of thymus oils and their major compounds. *J. Eur. Acad. Dermatol. Venerol.* 2004; 18: 73 – 8.
- Okazaki K, Kawazoe K and Takahashi Y. Human platelet aggregation inhibitors from thyme (*Thymus vulgaris* L.). *Phytother. Res.* 2002; 16: 398 - 9.
- Raven P and Freeman J. *Herbal Therapeutics.* Lulu.com, Canada, 2007, pp: 136 - 43.
- Basch E, Ulbricht C, Hammerness P, Bevins A and Sollars D. Thyme (*Thymus vulgaris*), thymol. *J. Herb. Pharmacother.* 2004; 4: 49 – 67.
- Nortier JL, Vanherweghem JL. For patients taking herbal therapy —lessons from aristolochic acid nephropathy. *Nephrol. Dial. Transplant.* 2007; 22 (6): 1512 - 7.
- Zhao L, Zhang SL, Tao JY, Jin F, Pang R, Guo YJ, Ye P, Dong JH, Zheng GH. Anti-inflammatory mechanism of a folk herbal medicine, *Duchesnea indica* (Andr) Focke at RAW264.7 cell line. *Immunol. Invest.* 2008; 37 (4): 339 - 57.



11. Azaizeh H, Saad B, Cooper E, Said O. Traditional arabic and islamic medicine, a re-emerging health aid. Traditional arabic and islamic medicine, a re-emerging health aid. Evid Based Complement. *Alternat Med.* 2010; 7 (4): 419 – 24.
12. Pande VV, Shastri KV, Khadse CD, Tekade AR, Tankar AN and Jain BB. Assessment of indigenous knowledge of medicinal plants from Vidarbha region of Maharashtra. *I. J. G. P.* 2008; 2 (2): 69 – 71.
13. Zhu X, Proctor M, Bensoussan A, Wu E, Smith CA. Chinese herbal medicine for primary dysmenorrhoea. *Cochrane Database Syst. Rev.* 2008; 16: (2): CD005288.
14. Magee L, Vohra S, Matsui D, Bérard A, Johnson B, Moretti M AND Einarson A. MotherNature: Establishing a Canadian Research Network for Natural Health Products (NHPs) During Pregnancy and Lactation. *J. Altern. Complement. Med.* 2008; 14 (4): 369 – 72.
15. Fisher B, Rose Nc, Carey Jc. Principles and Practice of Teratology for the Obstetrician. Current Concepts in Prenatal Genetics. *Clin. Obstet. Gynecol.* 2008; 51 (1): 106 - 18.
16. Marco De Santis, Elena Cesari, Maria Serena Ligato, Elena Nobili, Gianluca Straface, Annafranca Cavaliere, Alessandro Caruso, Prenatal drug exposure and teratological risk: One-year experience of an Italian Teratology Information Service. *Med. Sci. Monit.* 2008; 14 (2): 1 - 8.
17. Parivar K, Kouchesfahani MH, Mohammadzadehasl B. Surveying Acyclovir side effects on developing embryos of Balb/C mice strain. *Med. Sci. J. Islamic Azad Univ.* 2006 - 2007; 16: 4: 231 - 5.
18. Baharara J, Rostampour M. Evaluation of teratogenic effects of matricaria chamomilla in balb/c mouse. *Iranian J. Obstet. Infer.* 2006 - 2007; 9 (2): 33 - 8.
19. Tafazoli M, Kermani T, Sadatjou AR. Effects of saffron on abortion and its side effect on mice balb/c. *Ofoh-E-Danesh.* 2004; 10 (3): 53 - 6.
20. Domaracký M, Reháč P, Juhás Š, Koppel J. Effects of selected plant essential oils on the growth and development of mouse preimplantation embryos in vivo. *Physiol. Res.* 2007; 56: 97 - 104.
21. Samejima K, Kanazawa K, Ashida H, Danno G. Luteolin: a strong antimutagen against dietary carcinogen, Trp-P-2, in peppermint, sage, and thyme. *J. Agric. Food. Chem.* 1995; 43: 410 – 4.
22. Ipek E, Tuylu BA, Zeytinoglu H. Effects of carvacrol on sister chromatid exchanges in human lymphocyte cultures. *Cytotech.* 2003; 43: 145 – 8.
23. Buyukleyla M and Rencuzogullar E. The effects of thymol on sister chromatid exchange, chromosome aberration and micronucleus in human lymphocytes. *Ecotoxicol. Environ. Saf.* 2008. Article in Press, doi: 10.1016/j.ecoenv. 2008. 10.005.
24. Aydın S, Basaran AA, Basaran N. The effects of thyme volatiles on the induction of DNA damage by the heterocyclic amine IQ and mitomycin C. *Mutat. Res.* 2005; 581: 43 – 53.
25. Azirak S, Rencuzogullar E. The in vivo genotoxic effects of carvacrol and thymol in rat bone marrow cells. *Environ. Toxicol.* 2008; 23: 728 – 35.
26. Gharib Naseri MK, Mazlomi H, Goshayesh M, Vakilzadeh G, Heydari A. Antispasmodic effect of zataria multiflora boiss leaf extract on the rat uterus. *I.J.P.R.* 2006; 5 (2): 131 - 6.
27. Wienkötter N, Begrow F, Kinzinger U, Schierstedt D, Verspohl EJ. The effect of thyme extract on beta2-receptors and mucociliary clearance. *Planta. Med.* 2007; 73 (7): 629 - 35.

