

## مقایسه اثرات موکولیتیک گل ختمی (*Alcea sulphurea*) و برم هگزين بر تغييرات سيستم موکوسيلیاری نای مرغ

سیدمحمد حسین نوری موگهی<sup>۱\*</sup>، مریم خانه‌زاد<sup>۲</sup>، ماکان صدر<sup>۳</sup>، شقایق روح‌الهی<sup>۴</sup>، سیده مریم کاملی<sup>۵</sup>

۱- استاد، گروه بافت‌شناسی، دانشکده پزشکی، دانشگاه علوم پزشکی تهران، تهران، ایران

۲- دانشجوی کارشناسی ارشد، گروه آناتومی، دانشکده پزشکی، دانشگاه علوم پزشکی تهران، تهران، ایران

۳- دانشجوی دکترای تخصصی، گروه آناتومی، دانشکده پزشکی، دانشگاه علوم پزشکی تهران، تهران، ایران

۴- دانشجوی دکترای تخصصی، گروه بهداشت و بیماری‌های آبزیان، دانشکده دامپزشکی دانشگاه تهران، تهران، ایران

۵- کارشناسی ارشد، گروه بافت‌شناسی، دانشکده پزشکی، دانشگاه علوم پزشکی تهران

\*آدرس مکاتبه: تهران، دانشگاه علوم پزشکی تهران، گروه بافت‌شناسی، صندوق‌پستی: ۶۴۴۷ - ۱۴۱۵۵

تلفن و نمابر: ۸۸۹۵۳۰۰۸ (۰۲۱)

پست الکترونیک: noorimoo@sina.tums.ac.ir, noorimoo@gmail.com

تاریخ تصویب: ۹۲/۵/۲۲

تاریخ دریافت: ۹۱/۹/۲۷

### چکیده

مقدمه: گیاه ختمی (*Alcea sulphurea*) از جمله گیاهانی است که با اثرات دارویی متنوع به ویژه اثر بر سیستم موکوسیلیاری از دیرباز به عنوان داروی رقیق‌کننده و خلط‌آور شناخته شده است.

هدف: مطالعه حاضر به بررسی مقایسه اثرات موکولیتیک گیاه ختمی با داروی رایج برم هگزين، با توجه به تغییرات استریولوژیکی سیستم موکوسیلیاری نای مرغ می‌پردازد.

روش بررسی: ۳۰ مرغ نژاد لگهورن (Leghorn) به طور تصادفی در پنج گروه شش تایی تقسیم شدند. گروه اول شاهد و گروه‌های دیگر به مدت ۱۲ روز به ترتیب برم هگزين خوراکی، سرم نمکی نبولایز، ختمی خوراکی و ختمی نبولایز (به صورت بخور از طریق ماسک) دریافت کردند. در روز ۱۲ مرغ‌ها کشته و نای آنها جدا شد و پس از تهیه نمونه بافتی و رنگ‌آمیزی به روش رنگ‌آمیزی اختصاصی (PAS)، تعداد و اندازه غدد موکوسی و مژک‌ها با استفاده از نرم‌افزار Image tools III شمارش و اندازه‌گیری شد.

نتایج: تعداد و اندازه غدد موکوسی و اندازه مژک‌ها در گروه ختمی نبولایز به طور معنی‌داری بیشتر از گروه‌های شاهد، برم هگزين و سرم نمکی نبولایز بود. در گروه ختمی خوراکی نیز این تعداد بیشتر از سه گروه دیگر بوده، ولی این تفاوت از نظر آماری معنی‌دار نبود.

نتیجه‌گیری: با توجه به اثرات موکولیتیک بیشتر عصاره گل ختمی نبولایز نسبت به برم هگزين و از طرفی عوارض جانبی داروهای موکولیتیک، استفاده از آن در بیماری‌های عفونی تنفسی جهت خلط‌آوری پیشنهاد می‌شود.

گل‌واژگان: برم هگزين، سیستم موکوسیلیاری، گل ختمی، نای مرغ



## مقدمه

از طرفی برخی عوارض جانبی برم هگزین از جمله عوارض گوارشی خفیف و افزایش موقت ترانس آمینازهای کبدی سبب شده که در مبتلایان به زخم معده و بیماری‌های شدید کبدی با احتیاط مصرف شود. علاوه بر این مصرف آن در بارداری جزء گروه C محسوب شده و لذا مصرف آن با احتیاط فراوان و فقط در صورت لزوم مجاز می‌باشد [۱۱]. این در حالی است که برخی محققین اظهار داشته‌اند که برم هگزین و پلاسبو دارای اثرات مشابهی هستند [۱۲]. مشکلات مربوط به دستگاه تنفسی فوقانی از جمله شایع‌ترین مواردی است که باعث مراجعه مکرر بیمار به پزشک، اختلال در کیفیت زندگی و خواب می‌شود و اغلب ترس از سرطان را به همراه دارد [۱۳]. با توجه به شیوع بیماری‌های تنفسی بخصوص در شهرهای صنعتی و توسعه یافته و افزایش مصرف داروهای موکولیتیک علی‌رغم عوارض جانبی و گاه بی‌اثر بودن آنها بر آن شدیم تا در این مطالعه اثرات گل ختمی و برم هگزین را بر سیستم موکوسیلیاری نای مرغ که شباهت زیادی به نای انسان دارد مورد بررسی و مقایسه قرار دهیم.

## مواد و روش‌ها

مطالعه حاضر یک بررسی تجربی - مقایسه‌ای (Comparative-Experimental) است که بر روی ۳۰ قطعه مرغ نژاد لگهورن (Leghorn) چهل روزه با وزن متوسط حدود ۱/۵ کیلوگرم در شرایط استاندارد و یکسان از نظر تغذیه، نور، دما و درجه حرارت صورت گرفت [۱۴]. مرغ‌ها به طور تصادفی در ۵ گروه ۶ تایی شربت برم هگزین خوراکی، سرم نمکی نبولایز، عصاره ختمی خوراکی، عصاره ختمی نبولایز و شاهد تقسیم شدند. در گروه ختمی و برم هگزین خوراکی با نصب لوله‌ای روی سرنگ حاوی عصاره‌ی ۱۰ درصد گل ختمی و شربت برم هگزین و باز کردن دهان جوجه مقدار ۵ میلی‌لیتر هر ۱۲ ساعت یک بار به مدت ۱۲ روز از هر ماده به مرغ‌های مورد نظر داده شد. در گروه ختمی نبولایز با قرار دادن مرغ‌ها در محفظه‌ی چوبی به نحوی که سر آنها بیرون از محفظه و در محاذات ماسک نبولایز باشد هر

گیاه ختمی با نام علمی *Alcea sulphurea* از تیره پنیرک *Malvaceae* دارای گونه‌های متعددی است که در نواحی مختلف، به‌ویژه در سواحل ماسه‌ای، زمین‌های کم و بیش شور و نواحی مرطوب می‌روید [۱].

مطالعات بسیاری بیان داشته‌اند که گیاه ختمی اعم از ریشه و گل حاوی مقادیر متفاوتی از فلاونوئیدها از گروه پلی‌فنول‌ها، پلی‌ساکاریدها، موسین‌ها، فیبرها، اسیدهای چرب غیراشباع، مواد معدنی و آلبومین می‌باشد [۴، ۳، ۲].

مصرف گیاه ختمی قرن‌هاست که در مواردی از جمله التهاب، سرفه‌های شدید، برونشیت، ورم و درد معده، سنگ کلیه و بیماری‌های مثانه توصیه شده است. جوشانده ختمی در رفع التهاب مخاط دهان، آبسه لثه‌ها و رفع خشکی گلو استفاده می‌شود. خیس‌ساز، ضماد و پودر آن نیز در رفع تحریکات دستگاه گوارش، مجاری ادرار، مجاری تنفسی، رفع سرفه‌های برونشی، نرم کردن سینه و رفع التهابات سطح بدن استفاده می‌شود [۷، ۶، ۵]. مواد مؤثره گل ختمی به ویژه موسیلاژ از طریق مهار آزدسازی اینترلوکین ۶ و Tumor Necrosis Factors (TNF) اثر ضدالتهابی خود را اعمال و همچنین با افزایش ترشحات و کاهش چسبندگی و کشش سطحی ترشحات عمل مؤثرها را تسریع می‌کند [۸].

امروزه داروهای موکولیتیک بسیاری در بازار دارویی جهت رقیق‌سازی ترشحات سیستم موکوسیلیاری دستگاه تنفسی فوقانی استفاده می‌شوند که برم هگزین از مهم‌ترین آنهاست [۹]. ساز و کار اثر برم هگزین همراه با تشدید فعالیت لیزوزوم‌ها و افزایش ترشحات آن‌ها می‌باشد. به این ترتیب که رشته‌های گلیکوپروتئین موجود در ترشحات را هیدرولیز کرده و در نتیجه باعث کاهش چسبندگی (Viscosity)، رقیق‌سازی و خروج ترشحات می‌شود. برم هگزین از مجرای گوارشی جذب شده و حداکثر غلظت پلاسمایی پس از یک ساعت به وجود می‌آید. این دارو عمدتاً از طریق ادرار و اغلب به صورت متابولیت دفع و به مقدار خیلی ناچیز از طریق مدفوع نیز دفع می‌شود، به طور مثال آمبروکسول یکی از متابولیت‌های برم هگزین است [۱۰].



غدد موکوسی، اندازه غدد موکوسی و اندازه و پری مژک‌های لایه اپی‌تلیال نای به شرح زیر است:

تعداد غدد ترشح شده در گروه ختمی نبولایزر به طور معنی‌داری  $p < 0/05$  از گروه‌های دیگر بیشتر بود. تعداد این غدد در گروه ختمی خوراکی نیز نسبت به گروه‌های شاهد، برم هگزین و سرم نمکی نبولایزر بیشتر، اما این اختلاف معنی‌داری نبود ( $p > 0/05$ ) (نمودار شماره ۱).

از نظر اندازه غدد موکوسی نیز متوسط اندازه غدد در گروه ختمی نبولایزر نسبت به گروه‌های شاهد، برم هگزین و سرم نمکی نبولایزر به طور معنی‌داری بیشتر بود ( $p < 0/05$ ). البته اندازه غدد در گروه ختمی خوراکی نیز بیشتر از گروه‌های دیگر بوده، ولی این تفاوت معنی‌دار نبود ( $p > 0/05$ ) (نمودار شماره ۲).

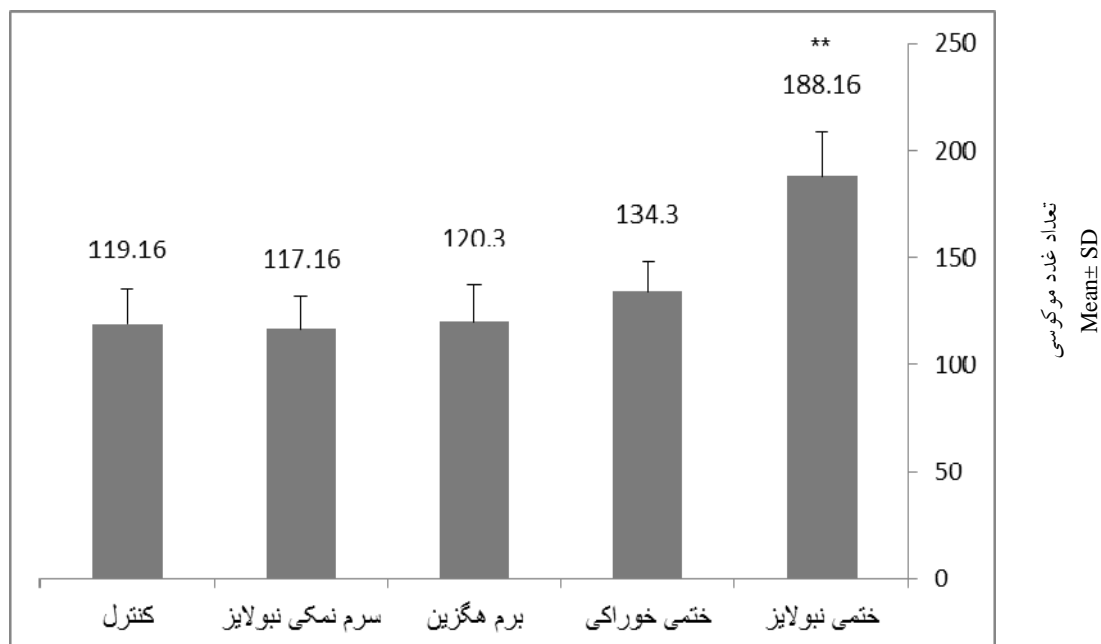
افزایش اندازه و فراوانی مژک‌ها نیز در گروه ختمی نبولایزر نسبت به گروه‌های دیگر تفاوت معنی‌داری داشت ( $p < 0/05$ )، اما در گروه دریافت‌کننده برم هگزین و سرم نمکی تغییر چشمگیری در مقایسه با گروه شاهد مشاهده نشد (نمودار شماره ۳).

در ضمن فتومیکروگراف‌های شماره ۱ تا ۳ بیانگر تغییرات هیستولوژیک فوق‌الذکر می‌باشند.

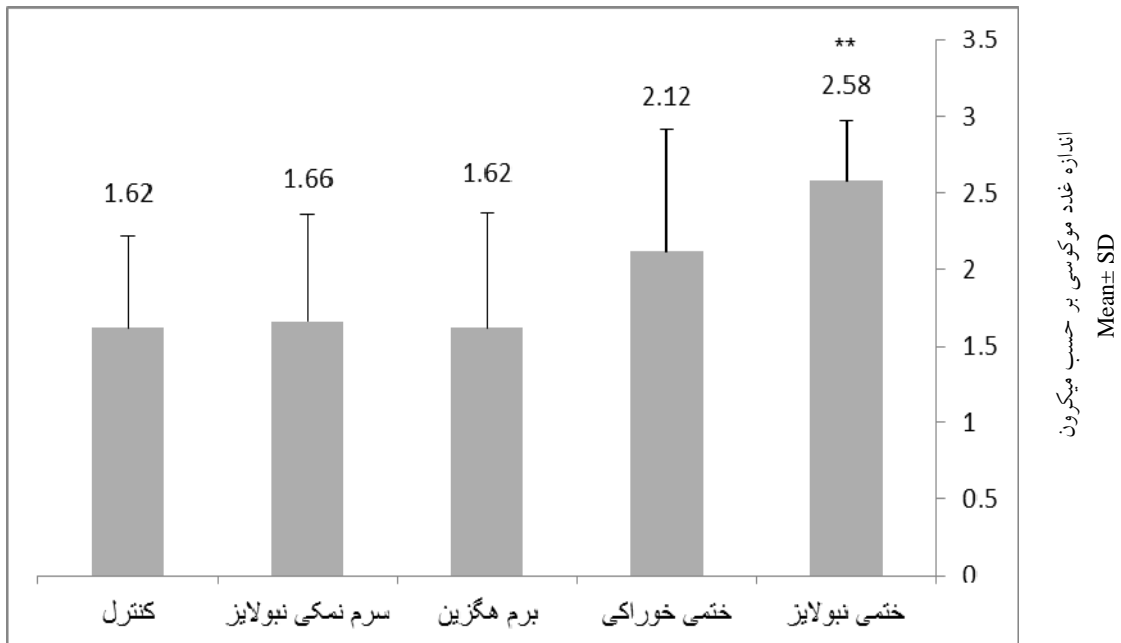
۱۲ ساعت یک بار به مدت ۷ دقیقه طی ۱۲ روز مقدار ۱ میلی‌لیتر عصاره‌ی ۵ درصد ختمی نبولایزر شد. برای گروه سرم نمکی نیز به همین ترتیب عمل شد و گروه شاهد که برای هر ۲ روش خوراکی و نبولایزر مشترک بود هیچ دارویی دریافت نکردند. بعد از ۱۲ روز مرغ‌ها به روش سر بریدن سریع و وارونه (جهت جلوگیری از آسیب‌رسانی خون به داخل نای) کشته شدند. آنگاه نای به دقت خارج و بعد از شستشو با سرم فیزیولوژی به ۴ قسمت (ابتدا، وسط و انتهای نای) تقسیم و هر قسمت به صورت جداگانه در فرمالین ۱۰ درصد فیکس شدند. سپس مراحل آماده‌سازی بافتی و رنگ‌آمیزی اختصاصی (PAS)، از قسمت وسط نای انجام شد. پارامترهای مورد نظر شامل تعداد غدد موکوسی، اندازه غدد موکوسی و اندازه و پری مژک‌های لایه اپی‌تلیال نای با میکروسکوپ نوری المپوس مدل CX31 ساخت ژاپن (Olympus, Japan) بررسی و با استفاده از نرم‌افزار Image tools III شمارش و اندازه‌گیری شدند [۱۵].

## نتایج

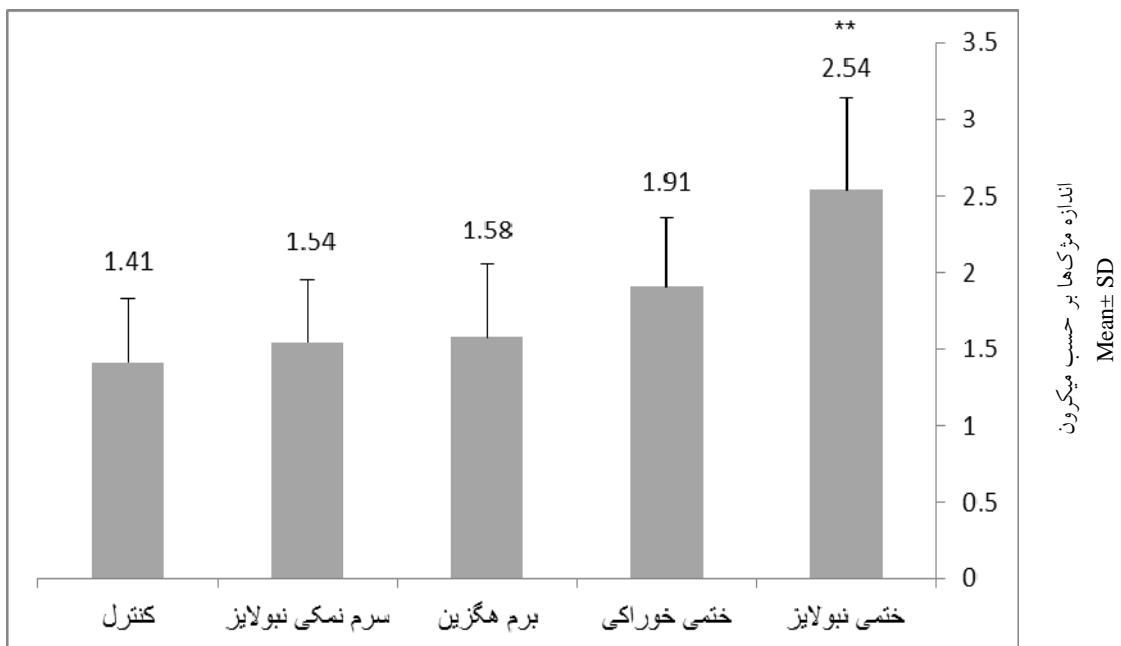
در بررسی داده‌های این تحقیق از روش آنالیز واریانس استفاده شده [۱۶] و نتایج حاصل با توجه به پارامترهای تعداد



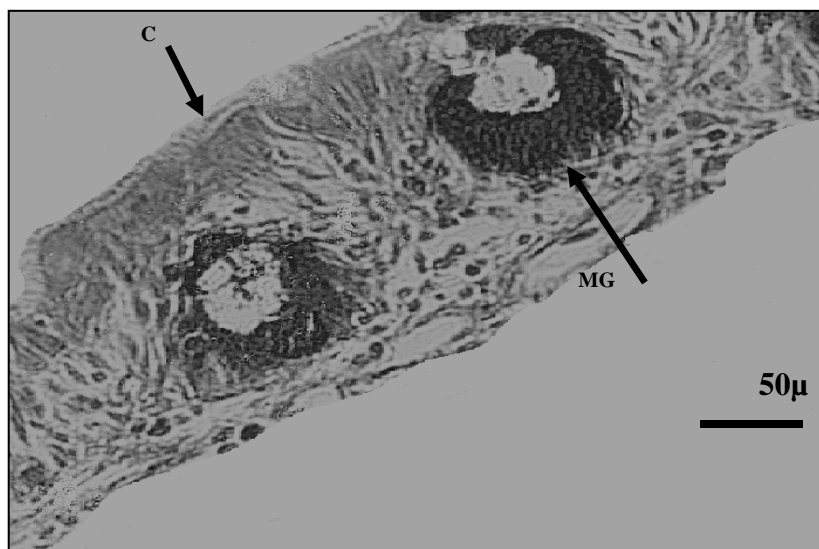
نمودار شماره ۱- مقایسه تعداد غدد موکوسی اپی‌تلیال نای در گروه‌های مختلف ( $N = 6, p^{**} < 0/05$ )



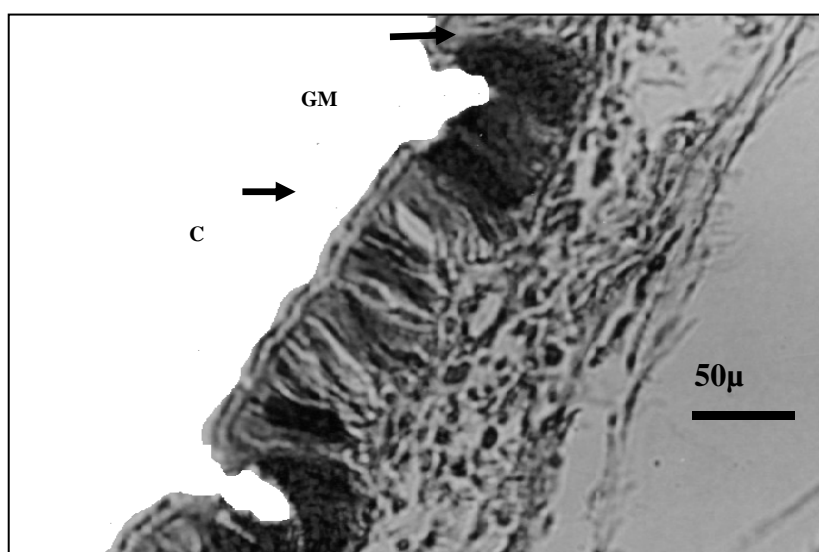
نمودار شماره ۲- مقایسه اندازه غدد موکوسی اپی تلیال نای در گروه‌های مختلف (N = 6, p\*\* < 0.05)



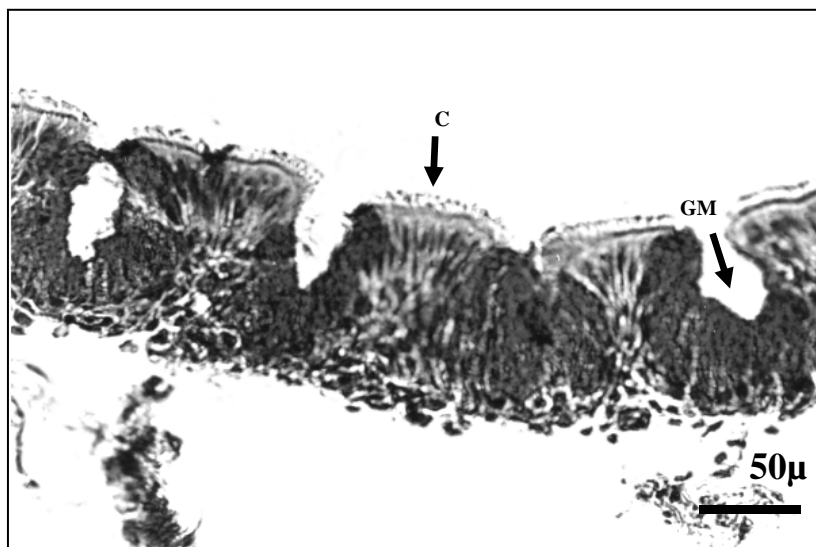
نمودار شماره ۳- مقایسه اندازه مژک‌های اپی تلیال نای در گروه‌های مختلف (N = 6, p\*\* < 0.05)



فتومیکروگراف شماره ۱- ساختار طبیعی اجزای تشکیل دهنده سیستم موکوسیلیاری در گروه کنترل را نشان می‌دهد. به نما و تراکم طبیعی غدد موکوسی (MG=Mucous Glands) و مژکها (C=Cilia) توجه شود (X40, P.A.S)



فتومیکروگراف شماره ۲- ساختار اجزای تشکیل دهنده سیستم موکوسیلیاری در گروه برم هگزين که در آن تعداد غدد موکوسی (Mucous Glands) و مژکها (Cilia) مشابه گروه کنترل است را نشان می‌دهد (X40, P.A.S).



فتمیکروگراف شماره ۳- ساختار اجزای تشکیل دهنده سیستم موکوسیلیاری در گروه عصاره‌ی ختمی نبولایز که در آن اندازه غدد موکوسی (Mucous Glands) و مژک‌ها (Cilia) افزایش یافته است را نشان می‌دهد (X40, P.A.S)

## بحث

دارد [۱۷]، لذا می‌توان در توجیح افزایش اندازه و پری مژک‌های اپی‌تلیوم نای به دنبال مصرف گل ختمی نبولایز به این مکانیزم احتمالی اشاره کرد. برخی از محققین به نقش گل ختمی به عنوان ماده ضد التهاب برای دستگاه تنفس، گوارش و پوست اشاره کرده‌اند [۱۹، ۱۸]، در همین راستا مطالعه‌ای دیگر مشخص کرده که گیاه ختمی در کم کردن شدت و درجه سرفه در ۷۵ درصد موارد و بهبودی سرفه در ۲۵ درصد موارد مؤثر بوده است [۲۰] که این تأثیر احتمالاً ناشی از کم کردن التهاب و خاصیت لعاب‌دهندگی گیاه می‌باشد. ترکیبات فلاونوئید موجود در گیاه ختمی قادر به از بین بردن مستقیم رادیکال‌های آزاد هستند از این رو این گیاه دارای خواص آنتی‌اکسیدانی قوی می‌باشد [۲۱، ۲۲] و از طرفی اسیدهای چرب غیر اشباع مانند لینولئیک اسید و اولئیک اسید، فیبرهای غذایی محلول مانند موسیلاژ و پکتین موجود در گیاه ختمی از طریق افزایش ترشح اسید صفراوی و کاهش جذب روده‌ای کلسترول باعث هیپولیپیدمی می‌شوند [۲۳، ۲۴، ۲۵]. فهیمی و همکاران نیز گزارش کرده‌اند که ختمی سطح سرمی لیپیدهای سرم خرگوش

استفاده درمانی از گل ختمی از دیرباز جهت بیماری‌های تنفسی و التهابی بین مردم معمول بوده است. نتایج حاصل از این تحقیق نشان می‌دهد که تأثیر شربت برم هگزین (۵ میلی‌لیتر هر ۱۲ ساعت) بر اجزای سیستم موکوسیلیاری از جمله تعداد و اندازه غدد موکوسی، اندازه و پری مژک‌ها مشابه با گروه کنترل بوده و معنی‌دار نیست. این یافته‌ها با نتایج استوارت (Stewart) [۱۲] مطابقت دارد [۱۲]. پارامترهای مورد نظر در مرغ‌هایی که میزان ۵ میلی‌لیتر عصاره ختمی ۱۰ درصد دریافت کرده‌اند نسبت به برم هگزین در مقادیر یکسان افزایش یافته بود، ولی این افزایش از نظر آماری معنی‌دار نبود که در این مورد ممکن است اگر دوز، غلظت و دفعات تجویز بیشتر شود نتایج افزایش معنی‌داری را نشان دهد. در بررسی اجزای سیستم موکوسیلیاری در گروه عصاره ختمی نبولایز افزایش قابل ملاحظه‌ای در تعداد و اندازه غدد موکوسی، اندازه و پری مژک‌ها مشاهده شد. از آنجایی که میزان رطوبت هوای استنشاقی بر اجزای سیستم موکوسیلیاری از جمله مژک‌ها تأثیر

و اندازه غدد موکوسی، اندازه و پری مژکها تأثیر بیشتری بر سیستم موکوسیلیاری دارد، لذا می‌تواند در موارد بالینی فوق مورد استفاده قرار گیرد.

### نتیجه گیری

به طور کلی با توجه به تحقیقات و نتایج ذکر شده و اثرات موکولیتیک مؤثرتر عصاره‌ی گل ختمی در مقایسه با برم هگزین به عنوان یک داروی موکولیتیک دارای عوارض جانبی، تجویز عصاره گل ختمی می‌تواند به عنوان یکی از روش‌های مطرح در درمان بیماری‌های تنفسی و التهابی مورد استفاده قرار گیرد.

هایپرلیپیدمیک را به طور مطلوب کاهش داده و می‌تواند یک روش درمانی مؤثر برای چربی خون بالا در نظر گرفته شود [۲۶].

در بیماران ریوی مژک‌های موجود در اپی‌تلیوم عفونی هستند در نتیجه در پاک کردن سیستم تنفسی خود از موکوس مشکل دارند. در این موارد استفاده از عوامل رقیق‌کننده و افزایش‌دهنده موکوس جهت تسریع در فعالیت مژک‌ها و متعاقباً خروج ترشحات ضروری به نظر می‌رسد. همچنین در افرادی که با مواد محرک شیمیایی در تماس هستند، بخصوص افرادی که دخانیات استفاده می‌کنند یا ساکنین شهرهای صنعتی به مرور زمان سطح اپی‌تلیوم تنفسی تخریب و تعداد مژک‌ها کاهش یافته و فرد مستعد بیماری‌های تنفسی می‌شود. با توجه به نتایج این تحقیق می‌توان چنین اظهار کرد که گیاه ختمی به صورت نبولایز در مقایسه با برم هگزین از طریق افزایش تعداد

### منابع

1. Karimi H. A dictionary of Iran's vegetations (Plants). *Rangin Ghalam Publication* 2006; 2: 5 - 24.
2. Sutovska M, Nosalova G, Franovas A and Kardosova A. The antitussive activity of polysaccharides from *Althaea officinalis* L. var. *Robusta*, *Arctium lappa* L, var. *Herkules*, and *Prunus persica* L. *Betsch. Bratisl Lek Listy* 2007; 108 (2): 93 - 9.
3. Kardosova A and Machova E. Antioxidant activity of medicinal plant polysaccharides. *Fitoterapia* 2006; 77 (5): 367 - 73.
4. Gasparetto JC, Ferreira Martins CA, Hayashi SS, Otuky MF and Pontarolo R. Ethnobotanical and scientific aspects of *Malva sylvestris* L.: a millennial herbal medicine. *Journal of Pharmacy and Pharmacol.* 2012; 64 (2): 172 - 89.
5. Mosihuzzaman M and Iqbal Choudhary M. Protocols on safety, efficacy, standardization, and documentation of herbal medicine. *IUPAC Technical Report* 2008; 80 (10): 2195 - 30.
6. Sutovska M, Nosalova G, Sutovaska J, Franova S, Prisenzakova L, Capek P. Possible mechanisms of dose-dependent cough suppressive effect of *Althaea officinalis* rhamnolacturonan in guinea pigs test system. *Int. J. Biol. Macromol.* 2009; 45 (1): 27 - 32.
7. Zargari A. [Medicinal plants]. Tehran: Tehran University Pub. 2009, 354 - 6. (Persian)
8. Sweetman S C. *Martindale: The Complete Drug Reference* 37th ed. Pharmaceutical Press. 2011.
9. Swayne DE, Glisson JR, Pearson JE, Reed WM, Jackwood MW and Woolcock PR. *A Laboratory manual for Isolation and Characterization of avian pathogens*. 5th edition, American Association of Avian pathologists, Athens, USA, 2008, pp: 222 - 5.
10. Barbour EK, Elhakim RG, Kaadi MS, Shaib H, Gerges DD, Nehme PA. Pathology of the Respiratory system in essential oil-treated broilers following a challenge with Mucosal Bacterium and/or a haemagglutinating virus. *J. Am. Hol. Vet. Med. Asso*, 2006; 25: 11 - 6.



11. Abgoon M. Nurses Drug Guide. 2010, pp: 706 - 7.
12. Stewart IA, Guy AM, Allison RS, Thomson NJ. Bromhexine in the treatment of otitis media with effusion. *Clin Otolaryngol Allied Sci.* 1985; 10 (3): 145 - 9.
13. Preeti N, Malani MD. Harrison's Principles of Internal Medicine, *JAMA.* 2012; 308 (17): 1813 - 4.
14. Robert T. A and peter Hebborn: Screening methods in pharmacology. *Academic Press* 1965; 2: 190 - 3.
15. Noori Mughahi MH, Mahmoudzadeh HR and Z H. Applied method and terminology of histotechnique, stereology and morphometry. 4nd ed. TUMS Press. 2013, pp: 270 - 325.
16. Peck RL, Olsen C and Devore JL. Introduction to statistics and data analysis 2007, pp: 148 - 95.
17. Irvani J and Melville GN. Mucociliary function in the respiratory tract as influenced by physicochemical factors. *Pharmacol. Ther. B.* 1976; 2 (3): 471 - 92.
18. Guarrera PM. Traditional phytotherapy in Central Italy (Marche, Abruzzo, and Latium). *Elsevier* 2005; 76 (1): 1 - 25.
19. Jeambey Z, Johns T, Talhouk S and Batal M. Perceived health and medicinal properties of six species of wild edible plants in north-east Lebanon. *Public Health Nutrition* 2009; 12 (10): 1902 – 11.
20. Rouhi H, Ganji F. Effect of *Althea officinalis* on cough associated with ACEi. *Pak. J. Nutr.* 2007; 6 (3): 256 - 8.
21. Rousis IG, Lambropoulos I and Soulti K. Scavenging capacities of some wines and wine phenolic extracts food technol. *Biotechnol.* 2005; 43 (4): 351 - 8.
22. Razavi M. [Medicinal plant]. Tehran: Talash publ. 2003, p. 104. (Persian)
23. Moaveni P. [Medicinal plants]. Shahr Ghods University Publ. 2009; 707 - 710. (Persian)
24. Talati R, Baker WL, Pablonia MS, White CM and Coleman C. The effects of barley-derived soluble fiber on serum lipids. *Ann. Fam. Med.* 2009; 7 (2): 157 – 63.
25. Chandalia M, Garg A, Lutjohann D, Von bergmann K, Grundy SM and Brinkley LJ. Beneficial effects of high dietary fiber intake in patient's whit type 2 Diabetes melitus. *N. Engal. J. Med.* 2000; 342: 1392 - 8.
26. Fahimi Z, Cheraghi J, Pilehvarian A.A, Sayehmiri K and Khosravi A. Effects of *Alcea angulata* Root Alcoholic Extract on Blood Lipid of Male Rabbit. *Scientific Journal of Ilam University of Medical Sciences* 2011; 20 (2): 23 - 32.

