

بررسی اثر موضعی عصاره روغنی بابونه (*Matricaria chamomilla* L.) بر ترمیم زخم جلدی نوع برشی در موش صحرایی

مرتضی جراحی^{۱*}، مهدی زاهدی خراسانی^۲، عباسعلی طاهریان^۱، حسین میلادی^۳، حسینعلی صفاخواه^۳

۱- مربی، گروه فیزیولوژی، دانشکده پزشکی، دانشگاه علوم پزشکی سمنان

۲- استادیار، گروه فیزیولوژی، دانشکده پزشکی، دانشگاه علوم پزشکی سمنان

۳- کارشناس ارشد، گروه فیزیولوژی، دانشکده پزشکی، دانشگاه علوم پزشکی سمنان

*آدرس مکاتبه: سمنان، کیلومتر ۵ جاده دامغان، دانشکده پزشکی، گروه فیزیولوژی و مرکز تحقیقات فیزیولوژی دانشگاه علوم پزشکی سمنان، کدپستی: ۱۶۳ - ۳۵۱۹۷، تلفن: ۰۹۱۲۲۳۱۲۱۸۷، نمابر: ۳۳۳۱۵۵۱ (۰۲۳۱)

پست الکترونیک: jarrahi44@yahoo.com

تاریخ تصویب: ۸۷/۶/۱۴

تاریخ دریافت: ۸۶/۲/۲۹

چکیده

مقدمه: با وجود گزارش‌های متعدد در مورد اثرات ضد میکروبی و ضد التهابی عصاره بابونه، تاکنون تحقیقی در مورد اثر این گیاه بر روی زخم برشی صورت نگرفته است.

هدف: هدف از این مطالعه بررسی اثر موضعی عصاره بابونه بر ترمیم زخم برشی در موش صحرایی است.

روش بررسی: در این مطالعه از ۳۰ سر موش صحرایی نر از نژاد ویستار استفاده شد. موش‌ها به طور تصادفی به ۳ گروه کنترل کاذب، کنترل (روغن زیتون به عنوان حامل دارو) و درمان (عصاره بابونه در روغن زیتون) تقسیم شدند. برشی به طول ۳ سانتی‌متر و به ضخامت درم بر روی پوست خط وسط پشت حیوانات ایجاد شد. گروه کنترل کاذب هیچ‌گونه درمانی دریافت نکرد. گروه‌های کنترل و درمان به ترتیب تحت درمان موضعی با روغن زیتون و عصاره روغنی بابونه قرار گرفتند. اندازه‌گیری مساحت زخم دو روز پس از ایجاد زخم تا بسته شدن کامل زخم در روز بیستم، هر ۳ روز یک‌بار صورت گرفت.

نتایج: نتایج این تحقیق نشان داد عصاره بابونه به طور معنی‌داری مساحت سطح زخم را در گروه درمان نسبت به گروه کنترل کاهش داد ($p < 0.05$).

نتیجه‌گیری: نتایج فوق نشان می‌دهد که استعمال موضعی عصاره بابونه محلول در روغن زیتون، موجب تسریع بهبودی زخم برشی در موش صحرایی می‌شود.

کل واژگان: ترمیم زخم برشی، موش صحرایی، عصاره بابونه



مقدمه

جلدی نوع برشی در موش صحرایی به عنوان یک مدل مناسب زخم‌های جراحی در کلینیک، طراحی شده است.

مواد و روش‌ها

نوع مطالعه: این مطالعه از نوع بنیادی - کاربردی بوده و به منظور تعیین اثر موضعی عصاره بابونه بر ترمیم زخم جلدی برشی در موش صحرایی انجام شد.

روش کار

حیوانات

در این مطالعه از ۳۰ سر موش صحرایی نر بالغ (۲۲۰ - ۲۰۰ گرم) از نژاد ویستار استفاده شد که در قفس‌های انفرادی و تحت شرایط استاندارد در دمای ۲۰ تا ۲۴ درجه سانتی‌گراد و سیکل روشنایی - تاریکی ۱۲ ساعته و دسترسی آزاد به آب و غذا نگهداری می‌شدند.

روش ایجاد زخم

موش‌ها با استفاده از داروی بیهوشی تیوپنتال سدیم (نسدونال) به میزان ۴۰ میلی‌گرم بر کیلوگرم که به روش داخل صفاقی تزریق می‌شد، بیهوش می‌شدند. سپس موهای ناحیه پشت حیوان را تراشیده و با استفاده از تیغ جراحی، زخمی با عمقی معادل با ضخامت پوست و طول ۳ سانتی‌متر ایجاد می‌شد. عمق زخم شامل درم و هیپودرم و روز عمل جراحی روز صفر محسوب می‌شد.

بهبود زخم فرآیندی ترمیمی است که پس از آسیب پوست و بافت‌های نرم صورت می‌گیرد. پس از بروز آسیب، پاسخ التهابی به وجود آمده و سلول‌ها در زیر درم شروع به افزایش تولید کلاژن می‌نمایند. سپس به تدریج بافت اپیتلیال ترمیم می‌شود [۱]. بابونه^۱ (شکل شماره ۱) گیاهی است که در طب سنتی مورد استفاده فراوان بوده و به عنوان تسکین‌دهنده درد، ضداسپاسم و ضدالتهاب کاربرد دارد [۲]. هم‌چنین از آن در درمان بیماری‌های پوستی نظیر پسوریازیس، اگزما، آکنه و در درمان برونشیت، سرماخوردگی، سرفه و تب استفاده می‌شود [۳]. علی‌رغم استفاده گسترده از بابونه در طب سنتی، تحقیقات علمی اندکی در اثبات فواید آن صورت گرفته و بعضاً نتایج متناقضی در درمان بیماری‌های پوستی و التهاب مخاط از قبیل اگزما و موکوزیتیس گزارش شده است [۴،۵،۶]. در بعضی مطالعات کلینیکی اثر درمانی عصاره بابونه در ترمیم برخی از انواع زخم از قبیل هموروئید گزارش شده [۷] و در کاهش التهاب پوست نیز موثر شناخته شده است [۹،۱۰] در مطالعه دیگری عصاره بابونه در التهاب پوست ناشی از پرتو، اثر درمانی قابل توجهی نشان نداد [۸]. به این ترتیب علی‌رغم مطالعات تجربی انجام شده درباره اثر عصاره بابونه بر ترمیم برخی از انواع زخم، تاکنون اثر آن بر روی ترمیم زخم نوع برشی مورد مطالعه قرار نگرفته است. بنابراین مطالعه حاضر به منظور بررسی اثر موضعی عصاره روغنی بابونه بر ترمیم زخم

¹ *Matricaria chamomilla* L.



شکل شماره ۱ - گیاه و گل بابونه



نحوه تهیه و عصاره‌گیری بابونه

گل‌های بابونه از مزرعه مرکز منابع طبیعی شهرستان سمنان که توسط متخصصین مربوطه تکثیر و تایید شده بود، جمع‌آوری شد.

برای تهیه عصاره روغنی بابونه، ۱۵۰ گرم گل‌های خشک بابونه را آسیاب کرده و پودر حاصله را به همراه ۴۵۰ گرم روغن زیتون، در یک ارلن ۱۰۰۰ میلی‌لیتری ریختیم. مخلوط را به مدت یک هفته در داخل انکوباتور در دمای ۳۷ درجه سانتی‌گراد قرار داده و روزانه به مدت ۱۵ دقیقه آن را هم زدیم. بعد از یک هفته مخلوط را با یک پارچه صافی (پارچه موسیلین) فیلتر کرده که عصاره‌ای به رنگ آبی روشن به دست آمد [۱۱].

روش اندازه‌گیری مساحت و سنجش میزان بهبود زخم

برای ارزیابی روند ترمیم بعد از ایجاد زخم، یک‌سری اندازه‌گیری شروع و تا بهبودی کامل زخم ادامه داشت. برای اندازه‌گیری درصد بهبود زخم، مساحت زخم در روزهای ۵، ۸، ۱۱، ۱۴، ۱۷ و ۲۰ بعد از ایجاد آن با استفاده از ورق شفاف و روش‌های پلانیمتری اندازه‌گیری شد و با استفاده از فرمول زیر درصد بهبودی محاسبه شد [۱۲].

$$\text{درصد زخم} = \frac{\text{مساحت زخم در روز } X}{\text{مساحت زخم در روز اول}}$$

X: روزی که مساحت زخم اندازه‌گیری شده بود.

$$\text{درصد بهبودی} = \text{درصد زخم} - ۱۰۰$$

طراحی تحقیق

در این تحقیق حیوانات به طور تصادفی به ۳ گروه ۱۰ تایی تقسیم شدند، گروه ۱ یا کنترل کاذب که پس از ایجاد زخم تحت هیچ پروسه درمانی قرار نمی‌گرفت. گروه ۲ یا کنترل (روغن زیتون) که پس از ایجاد زخم، تا بهبودی نهایی روغن زیتون را به طور موضعی و ۲ بار در روز دریافت می‌کرد. در گروه ۳ یا درمان، پس از ایجاد زخم، تا بهبودی نهایی عصاره بابونه محلول در روغن زیتون، به طور موضعی و دوبار در روز تجویز شد.

روش تجزیه و تحلیل اطلاعات

اعداد به دست آمده میانگین درصد بهبود زخم به دست آمده از ۳ گروه آزمایشی با استفاده از نرم‌افزار SPSS توسط آزمون آنالیز واریانس یک طرفه تجزیه و تحلیل شدند. اطلاعات به صورت $\text{Mean} \pm \text{SEM}$ نشان داده شدند.

نتایج

نتایج به دست آمده از این تحقیق در مورد درصد بهبود زخم به قرار ذیل است:

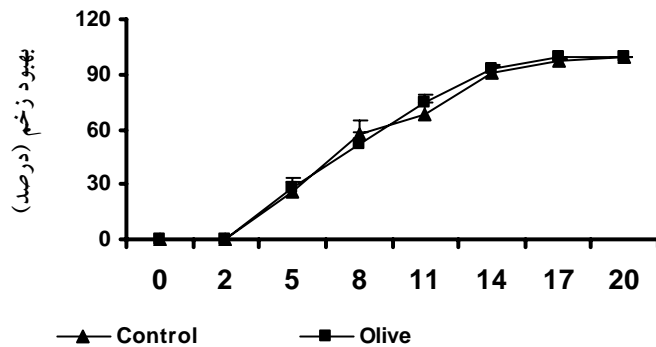
۱- همان‌طوری که در نمودار شماره ۱ مشاهده می‌شود کاربرد موضعی روغن زیتون در گروه کنترل، بر درصد بهبود زخم اثری ندارد و میانگین درصد بهبود زخم از روز پنجم تا بهبود کامل آن در روز بیستم، در گروه کنترل کاذب و کنترل، تفاوت معنی‌داری ندارد.

۲- کاربرد موضعی عصاره بابونه موجب تسریع در بهبود زخم برشی می‌شود. همان‌طوری که در نمودار شماره ۲ مشاهده می‌شود کاربرد عصاره بابونه در گروه درمان، میانگین درصد بهبود زخم را از روز پنجم تا روز بیستم افزایش داده که تفاوت درصد بهبود در روزهایی که با ستاره مشخص شده است، بین گروه درمان و کنترل معنی‌دار است ($p < 0/05$).

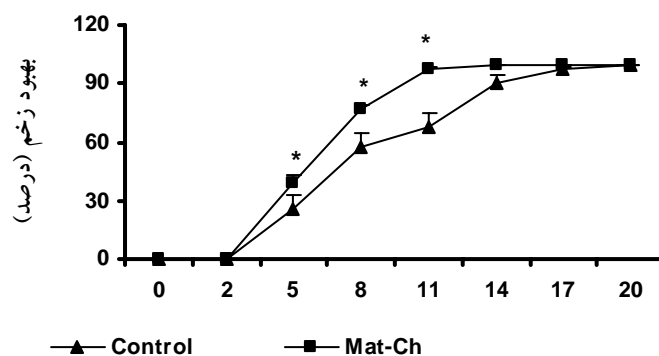
بحث

در این مطالعه اثر موضعی عصاره روغنی بابونه بر ترمیم زخم جلدی نوع برشی در موش صحرائی که مدل مناسبی برای زخم‌های جراحی در کلینیک است، بررسی شد. نتایج به دست آمده از این تحقیق نشان داد میانگین درصد بهبود زخم در گروه درمان به طور معنی‌داری کوتاه‌تر از گروه کنترل (روغن زیتون) است که حاکی از اثر درمانی عصاره روغنی گل بابونه بر ترمیم زخم جلدی نوع برشی در موش صحرائی است (نمودار شماره ۲). مراحل متعددی در ترمیم زخم شامل: انعقاد، التهاب، گرانولاسیون، فیبروپلازی، کلاژن‌زیس، انقباض زخم و اپیتلیزاسیون وجود دارد [۱۴، ۱۳] و بنابراین امکان اثر عصاره





نمودار شماره ۱- اثر روغن زیتون بر درصد بهبود زخم در مقایسه با گروه کنترل کاذب که در کلیه روزهای اندازه‌گیری معنی‌دار نمی‌باشد.



نمودار شماره ۲- اثر عصاره بابونه بر درصد بهبود زخم در گروه درمان در مقایسه با گروه کنترل، $p < 0.05$ *

را دارا می‌باشد [۳، ۹، ۱۶] و توان بالایی در ترمیم برخی از انواع زخم آن قبلاً گزارش شده است [۶، ۷]. علی‌رغم توان عصاره بابونه بر ترمیم برخی از انواع زخم، مکانسیم دقیق عمل آن مشخص نشده است. امروزه می‌دانیم که یکی از ترکیبات اصلی موجود در عصاره بابونه به نام آلفا - بیزابولول، زمان ترمیم انواعی از زخم در حیوانات آزمایشگاهی را کاهش می‌دهد [۳]. علاوه بر این گیاه بابونه غنی از فلاونوئیدها است که آنتی‌اکسیدانت‌های موثری در خستگی کردن رادیکال‌های آزاد اکسیژن‌دار می‌باشند [۱۷]. پتانسیل آنتی‌اکسیدانت‌ها در ترمیم زخم مورد مطالعه قرار گرفته است [۱۱، ۱۹]. بر این اساس یکی از مکانسیم‌های احتمالی اثر بابونه بر بهبود زخم نوع برشی ممکنست از طریق مسیر مذکور باشد.

به طور خلاصه مطالعه حاضر نشان داد عصاره روغنی گل بابونه بر ترمیم زخم جلدی نوع برشی در موش صحرایی موثر است که احتمالاً به واسطه اثرات ضدالتهابی، ضدباکتریایی و

بابونه در یک یا چند مرحله از مراحل فوق وجود دارد، منتها برای اظهارنظر صریح نیاز به بررسی بیشتری است.

در بعضی مطالعات کلینیکی اثر درمانی عصاره بابونه در ترمیم برخی از انواع زخم از قبیل هموروئید گزارش شده [۷] و در کاهش التهاب پوست نیز موثر شناخته شده است [۹، ۱۰] که با نتایج تحقیق حاضر هم‌خوانی دارد. با وجود این در برخی مطالعات، اثر مثبتی از آن گزارش نشده است [۸] که احتمالاً به دلیل تفاوت در نوع حیوان، نوع زخم، روش عصاره‌گیری یا دلایل دیگر می‌باشد. عصاره بابونه حاوی ۱۲۰ نوع ترکیب شیمیایی است که شامل کامازولین‌ها، فلاونوئیدها و کومارین‌ها می‌باشد [۱۵] و از مهمترین اجزای فعال موجود در آن کامازولین، آپی جنین و بیزابولول را می‌توان نام برد [۱۵]. داروهای دارای اثرات ضدالتهابی، ضدباکتریایی و فعالیت آنتی‌اکسیدانتی، کاندیدهای مناسبی برای ترمیم زخم محسوب می‌شوند و ترکیبات موجود در عصاره بابونه همه اثرات مذکور



و گروه فیزیولوژی دانشگاه علوم پزشکی سمنان تشکر می‌نمایم. به ویژه از همکاری صمیمانه دکتر علی‌رضا بیژنی تقدیر می‌شود. همچنین از حمایت‌های معاونت پژوهشی دانشگاه علوم پزشکی سمنان و مرکز آموزش منابع طبیعی به خصوص آقای مهندس اعتمادی کمال تشکر را دارم.

فعالیت آنتی‌اکسیدانتی اجزای موجود در آن می‌باشد و برای تعیین مکانسیم دقیق عمل آن نیاز به بررسی‌های بیشتری است.

تشکر و قدردانی

بدین وسیله از کلیه همکاران محترم مرکز تحقیقات فیزیولوژی

منابع

1. Souba WW, Wilmore D. Diet and nutrition in case of the patient with surgery. trauma and sepsis. In: Shils ME, Olsar JA, Shike M, Editors. Modern nutrition in health and disease. 9th ed. Baltimore: Williams and Wilkins, 1999, pp: 1589 - 618.
2. O'Hara M, Kieker D, Farrell K. A review of 12 commonly used medicinal herbs. Arch. Fam. Med, 1998; 7: 523 - 36.
3. Mann C, Staba EJ. In Herbs, Spices, and Medicinal Plants: Recent Advances in Botany, Horticulture, and Pharmacology, edited by Craker LE, Simon JE, Phoenix, Arizona, *Oryx Press* 1986; 1: 235 - 80.
4. Carl W, Emrich LS. Management of oral mucositis during local radiation and systemic chemotherapy: a study of 98 patients. *J. Prosthet. Dent* 1991; 66: 361 - 9.
5. Fidler P, Loprinzi CL, O'Fallon JR. Prospective evaluation of a chamomile mouthwash for prevention of 5-FU- induced oral mucositis. *Cancer* 1996; 77: 522 - 525.
6. Aertgeerts P, Albring M, Klaschka F. [Comparative testing of Kamillosoan cream and steroidal (0.25% hydrocortisone, 0.75% fluocortin butyl ester) and non-steroidal (5% bufexamac) dermatologic agents in maintenance therapy of eczematous diseases]. *Zeitschr. fur Hautkrankheiten* 1985; 60: 270 - 7 [Abstract].
7. Glowania HJ, Raulin C, Swoboda M. The effect of Chamomile on wound healing— A controlled clinical-experimental double-blind trial. *Zeitschr. fur Hautkrankheiten* 1987; 62: 1262 - 1271 [Abstract].
8. Maiche AG, Grohn P, Maki-Hokkonen H. Effect of chamomile cream and almond ointment on acute radiation skin reaction. *Acta Oncologica* 1991; 30: 395 - 6.
9. Tubaro A, Zilli C, Redaelli C, Della Loggia R. Evaluation of antiinflammatory activity of a chamomile extract topical application. *Planta Med.* 1984; 50: 359.
10. Fuchs J, Milbradt R. Skin anti-inflammatory activity of apigenin – 7 - glucoside in rats. *Arzneimittelforschung* 1993; 43: 370 - 2 [Abstract].
11. http://www.holistic-online.com/Herbal-Med/_Herbs/h44.htm
12. Walker HL, Mason AD. A standard animal burn. *J. Trauma* 1969; 8: 1049 - 51.
13. Forest RD. Development of wound therapy from Dark Ages to the present. *J. R. Soc. Med.* 1982; 75: 268 - 73.
14. Clark RAF. Wound repair: overview and general considerations. In: Clark RA, Henson PM, editors. The molecular and cellular biology of wound repair. New York: Plenum, 1996, p: 3.
15. Salamon I. Chamomile, A Medicinal Plant. The Herb, Spice, and Medicinal Plant. *Dig.* 1992; 10: 1 - 4.
16. Aggag ME, Yousef RT. Study of antimicrobial activity of chamomile oil. *Planta Med.* 1972; 22: 140 - 4.



17. Rekka EA, Kourounakis AP, Kourounakis PN. Investigation of the effect of chamazulene on lipid peroxidation and free radical processes. *Res. Commun. in Mol. Pathol. & Pharmacol.* 1996;

92: 361 - 4.

18. Martin A. The use of antioxidants in healing. *Dermatol. Surg* 1996; 22: 156 - 60.

