

## گزارش یک مورد درمان زخم پای دیابتی با تجویز موضعی عسل و روغن زیتون

محسن زحمتکش<sup>۱\*</sup>، مریم رشیدی<sup>۲</sup>

۱- پژوهشگر، پزشک عمومی، دفتر پست شریعتی

۲- پژوهشگر، پزشک عمومی

\*آدرس مکاتبه: یزد، دفتر پست شریعتی، صندوق پستی: ۱۹۷ - ۸۹۱۷۵، تلفن: ۰۹۱۳۳۵۱۰۵۴۱

پست الکترونیک: dr\_mmzz@yahoo.com

تاریخ دریافت: ۸۷/۲/۱۰

تاریخ تصویب: ۸۷/۹/۱۴

**چکیده**

مقدمه: درمان زخم یکی از موارد نگران‌کننده در بیماران دیابتی است. آقای ۵۵ ساله‌ای دارای سابقه دیابت نوع ۲ با زخمی در ناحیه ساق پا که به علت تصادف دو ماه قبل ایجاد شده به کلینیک دیابت مراجعه کرد. زخم در این مدت با پودر پنی‌سیلین و شستشوی روزانه با بتادین تحت درمان قرار گرفته ولی هیچ‌گونه بهبودی حاصل نشده بود.

هدف: در هنگام مراجعه بیمار دارای زخمی در ناحیه ساق پا به ابعاد ۲×۲ و عمق ۲ سانتی‌متر بود. بعد از مراجعه استفاده روزانه از پودر پنی‌سیلین و شستشو با بتادین قطع شد و بعد از رد استئومیلیت، درمان به صورت پانسمان روزانه با مخلوطی از عسل حرارت دیده و روغن زیتون شروع شد.

روش بررسی: به بیمار توصیه شد که در ابتدا زخم را به طور کامل با سرم شستشو داده و سپس مخلوط را روی یک گاز استریل به ابعاد ۴×۴ گذاشته و روی محل زخم قرار دهد و پانسمان هر ۲۴ ساعت تعویض شود.

نتایج: بعد از گذشت ۵ روز از شروع درمان بافت گرانولاسیون در زخم ایجاد شد و زخم در طول یک ماه کاملاً بهبود یافت.

نتیجه‌گیری: بیمار به مدت دو هفته بعد از قطع درمان پیگیری شد و هیچ‌گونه برگشتی مشاهده نشد.

کل واژگان: زخم پای دیابتی، عسل، روغن زیتون



## مقدمه

بیمارداری زخمی در ناحیه ساق پا به ابعاد  $2 \times 2$  و عمق ۲ سانتی‌متر بوده است. بعد از مراجعه استفاده روزانه از پودر پنی‌سیلین و شستشو با بتادین قطع شد و بعد از رد استئومیلیت، درمان به صورت پانسمان روزانه با مخلوطی از عسل که به مدت ۵ تا ۷ دقیقه در  $40^\circ\text{C}$  درجه حرارت غیرمستقیم قرار گرفته (عسل استاندارد از شرکت شهد گل‌ها) و روغن زیتون استاندارد شده (شرکت لویه ایران) شروع شد. به بیمار توصیه شد که در ابتدا زخم را به طور کامل با سرم شستشو داده و سپس مخلوط را روی یک گاز استریل به ابعاد  $4 \times 4$  گذاشته و روی محل زخم قرار دهد و پانسمان هر ۲۴ ساعت تعویض شود، هم‌چنین برای بیمار گلی بن کلامید ۵ میلی‌گرم روزانه شروع شد. بعد از گذشت ۵ روز از شروع درمان بافت گرانولاسیون در زخم ایجاد شد و زخم در طول یک ماه کاملاً بهبود یافت. بیمار به مدت دو هفته بعد از قطع درمان پیگیری شد و هیچ‌گونه برگشتی مشاهده نشد. لازم به ذکر است که بیمار از داروهای کاهنده قند خون که برایش تجویز شده بود استفاده نکرده بود و قند خون بیمار ( $244$  میلی‌گرم بر دسی‌لیتر) هم‌چنان بالا بود.

## بحث و نتیجه‌گیری

قرن‌هاست که عسل در درمان زخم‌ها استفاده می‌شود [۳]. در حالی که موارد گزارش شده بسیاری در مورد موثر بودن عسل در درمان زخم‌ها وجود دارد اما شواهد علمی که از این درمان حمایت کند، بسیار کم است. چندین بررسی بالینی موثر بودن عسل در درمان زخم‌ها و سوختگی‌ها را نشان داده‌اند ولی با این وجود استفاده از عسل محدود به درمان‌های غیراستاندارد است [۴]. هم‌چنین مطالعات نشان داده‌اند که عسل از رشد باکتری‌ها پیشگیری می‌کند [۵]. توجه به استفاده از عسل در درمان زخم‌ها به علت وجود پاتوژن‌های مقاوم به آنتی‌بیوتیک است. بسیاری از تحقیقات اثرات آنتی‌میکروبیال عسل را تایید کرده‌اند [۶]. ولی مکانیسم این اثر به طور کامل شناخته نشده است. برخی از مطالعات پیشنهاد کرده‌اند که عسل به علت دارا بودن اسمولالیت به بالا باعث جلوگیری از رشد

میزان وقوع دیابت در دو دهه گذشته به نحو چشمگیری افزایش یافته است. پیش‌بینی می‌شود که تعداد افراد دیابتی در آینده نزدیک هم‌چنان افزایش پیدا خواهد کرد. به طوری که تعداد افراد دیابتی بالای ۲۰ سال در سراسر جهان در سال ۲۰۰۰ میلادی، ۱۷۱ میلیون تخمین زده شده بود و انتظار می‌رود در سال ۲۰۳۰ به ۳۶۶ میلیون برسد [۱]. شایع‌ترین تظاهر پوستی دیابت تاخیر در التیام زخم‌ها و جراحات پوستی است. هم‌چنین افراد مبتلا به دیابت با تناوب و شدت بیشتری دچار عفونت می‌شوند. دلایل این افزایش عبارتند از: ناهنجاری‌های کاملاً شناخته نشده ایمنی سلولی و عملکرد فاگوسیتی که همراه با هیپرگلیسمی دیده می‌شوند و نیز کاهش میزان عروق که ثانویه به دیابت طولانی مدت رخ می‌دهد [۲]. بهترین روش پیشگیری از زخم‌ها و آمپوتاسیون‌های پا عبارت است از پیشگیری از بروز آن‌ها از طریق تشخیص افراد در معرض خطر، آموزش بیماران و اجرای روش‌هایی برای پیشگیری از بروز زخم‌ها. ولی علی‌رغم روش‌های پیشگیری و درمان، زخم‌های عفونی پا شایع بوده و مشکل بالقوه جدی را به وجود آورده است. عفونت اطراف زخم اغلب در نتیجه ارگانسیم‌های متعددی رخ می‌دهد و نیاز به پوشش چند نوع پاتوژن دارد. هم‌چنین بسیاری از پاتوژن‌ها به انواع آنتی‌بیوتیک‌ها مقاوم هستند، بنابراین استفاده از درمان‌های غیرآنتی‌بیوتیکی می‌تواند در پیشگیری از مقاومت به آنتی‌بیوتیک‌ها موثر بوده و بیشتر توسط بیمار مورد پذیرش قرار گیرد. هم‌چنین باعث صرف هزینه کمتری خواهد شد.

## معرفی مورد

آقای ۵۵ ساله‌ای دارای سابقه دیابت نوع ۲ به مدت ۱۲ سال با زخمی در ناحیه ساق پا که به علت تصادف دو ماه قبل ایجاد شده، مراجعه کرده. زخم در این مدت تحت درمان با پنی‌سیلین 6.3.3 (۳ عدد) و شستشوی روزانه با بتادین قرار گرفته ولی هیچ‌گونه بهبودی حاصل نشده است. بیمار دارای دیابت کنترل نشده با قند ناشتای ۲۵۰ میلی‌گرم در دسی‌لیتر و هموگلوبین گلیکوزیله ۱۱/۵ درصد بوده. در هنگام مراجعه



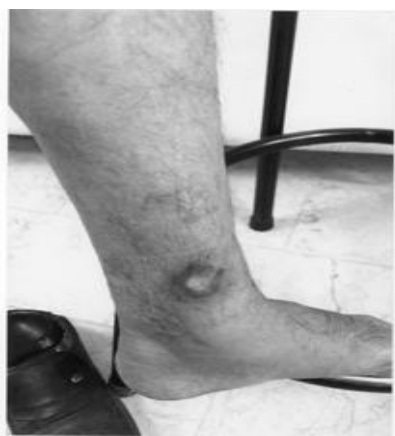میکروب‌ها می‌شود [۷]. اما در مطالعات دیگر عسل به صورت رقیق شده در درمان زخم‌ها به کار رفته و به سرعت باعث استریل شدن زخم‌ها شده است [۸،۹،۱۰]. مخصوصاً این موضوع در مورد استافیلوکوک اورئوس در چندین مطالعه دیده شده است [۱۱،۱۲]. نتایج یک مطالعه پیشنهاد کننده این مطلب است که اثر عسل بر روی بهبود زخم ممکن است به علت با تحریک سیتوکین‌های التهابی که نقش مهمی در بهبود زخم و ترمیم بافت دارند، می‌باشد [۱۳].

کوپر<sup>۱</sup> و همکارانش نشان دادند که عسل می‌تواند از رشد پseudomonas در سطح زخم جلوگیری کند [۱۴]. در مطالعه دیگری نیز نشان داده شد که عسل با خاصیت باکتریسیدال یک درمان مؤثر در سوختگی‌های عفونی شده با پseudomonas

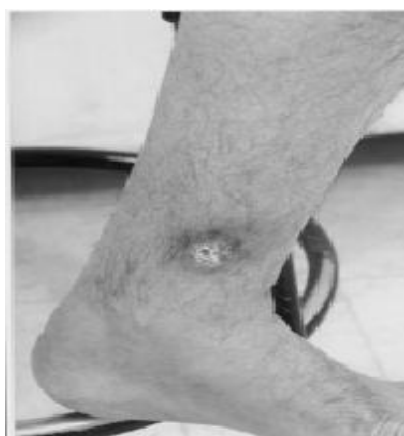آئروژینوزا است [۱۵]. در مطالعه زاقلول<sup>۱</sup> و همکارانش دیده شد که عصاره اتیل استات عسل دارای اثرات آنتی‌باکتریال، و اثرات ضدقارچ در غلظت‌های کم است [۱۶]. فعالیت آنتی‌میکروبیال عسل با غلظت ۱۰ تا ۱۰۰ درصد در مقابل پاتوژن‌های معمول مانند اش‌ریشیاکلی، انتروباکتر کلاسه، پseudomonas آئروژینوزا، شیگلا دیسانتری، کلبسیلا، هموفیلوس آنفولانزا، پروتئوس، استافیلوکوک اورئوس، استرپتوکوک همولیتیک گروه B و کاندیدا آلبیکانس دیده شده است [۱۷]. روغن زیتون نیز یکی از مواردی است که در درمان زخم‌ها در طب سنتی استفاده می‌شود و باعث افزایش سرعت بهبود زخم می‌شود [۱۸،۱۹].

<sup>1</sup>Cooper

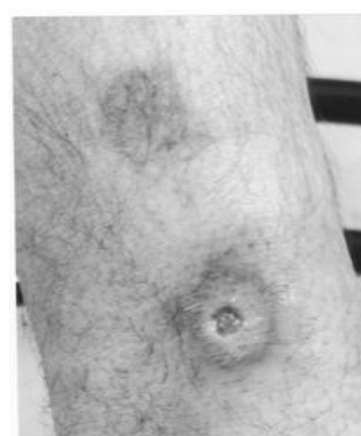<sup>1</sup>Zaghloul



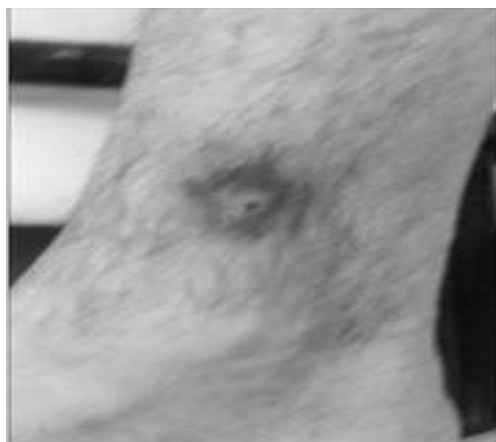
شکل شماره ۳- زخم بعد از دو هفته



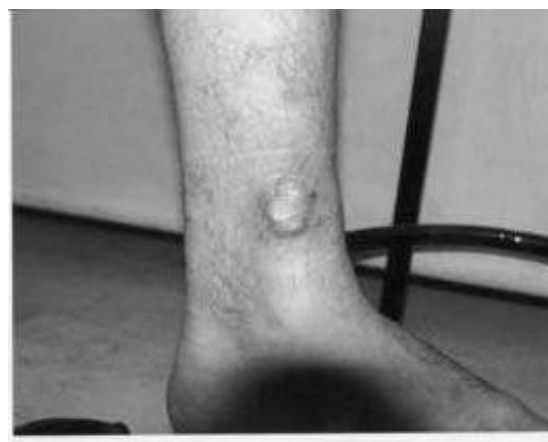شکل شماره ۲- زخم بعد از یک هفته



شکل شماره ۱- زخم در هنگام مراجعه



شکل شماره ۵- زخم بعد چهار هفته



شکل شماره ۴- زخم بعد سه هفته



استفاده از آنتی‌بیوتیک‌ها و مقاومت به آن‌ها در افراد دیابتی می‌شود بنابراین در صورتی که موثر بودن آن در درمان زخم‌ها ثابت شود می‌تواند به عنوان یک درمان مناسب برای بهبود زخم‌ها پیشنهاد شود. برای تعیین موثر بودن عسل در درمان زخم‌ها در افراد دیابتی مطالعات کنترل شده وسیع‌تری همراه با دارونما پیشنهاد می‌شود.

از آنجایی که شیوع دیابت در حال افزایش است، شناسایی روش‌های موثر در کاهش میزان آمپوتاسیون باعث بهبود کیفیت زندگی و کاهش هزینه‌ها می‌شود [۲۰]. تعداد روز افزونی از روش‌های درمان احتمالی برای زخم‌های دیابتی پا در حال تکوین هستند، ولی اکثر روش‌های درمانی باعث تحمیل رنج و هزینه زیادی در بیمار می‌شود. استفاده از عسل و روغن زیتون در درمان زخم باعث بهبود پیامد، صرف هزینه کمتر و کاهش

## منابع

1. Wild S, Roglic G, Green A, et al. Global prevalence of diabetes: estimates for the year 2000 and projections for 2030. *Diabetes Care* 2004; 27 (5): 1047 - 53.
2. Powers A.C. Diabetes Mellitus. Harrison's, Principles of Internal Medicine, 15<sup>th</sup> Edition, Hauser, longo, Jamson. 2004, pp: 2109 - 38.
3. Majno G. The Healing Hand. Man and Wound in the Ancient World 1975, pp: 17 - 8.
4. Moore OA, Smith LA, Campbell F, Seers K, McQuay HJ, Moore RA. Systematic review of the use of honey as a wound dressing. *BMC Comp. & Alt. Med.* 2001; 1 (1): 2 - 3.
5. Molan PC. Potential of honey in the treatment of wounds and burns. *Am. J. Clin. Dermatol.* 2001; 2 (1): 13 - 19.
6. Molan PC. The Evidence Supporting the Use of Honey as a Wound Dressing. *The Int. J. of Lower Extremity Wounds* 2006; 5 (1): 40.
7. Chiife J, Scarmato G, Herszage L. Scientific basis for use of granulated sugar in treatment of infected wounds. *Lancet* 1982; 1: 560 - 1.
8. Efem SEE, Iwara CI. The antimicrobial spectrum of honey and its clinical significance. *Infection* 1992; 20 (4): 227 - 9.
9. Armon PJ. The use of honey in the treatment of infected wounds. *Trop. Doct.* 1980; 10 (2): 91.
10. Braniki Fj. Survey in western Kenya. *Ann. R Coll Surg. Engl.* 1981; 63: 348 - 52.
11. Chirife J, Herszage L, Josph A and et al. In vitro study of bacterial growth inhibition in

- concentrated sugar solutions: microbiological basis for the use of sugar in treating infected wounds. *Antimicrob. Ag. Chemother.* 1983; 23: 766 - 73.
12. Herszage L, Montenegro JR, Joseph Al. tratamiento de las heridas supuradas con azucar granulado commercial. *Bol. trab Soc. Argent Cir.* 1980; 41 (21 - 22): 315 - 30.
  13. Tonks AJ, Cooper RA, Jones KP, Blair S, Parton J, Tonks A. Honey stimulates inflammatory cytokine production from monocytes. *Cytokine* 2003; 21 (5): 242 - 7.
  14. Cooper R, Molan P. The use of honey as an antiseptic in managing Pseudomonas infection. *J. Wound Care* 1999; 8 (4): 161 - 4.
  15. Cooper RA, Halas E, Molan PC. The efficacy of honey in inhibiting strains of Pseudomonas aeruginosa from infected burns. *J. Burn Care Rehabil.* 2002; 23 (6): 366 - 70.
  16. Zaghoul AA, el-Shattawy HH, Kassem AA, Ibrahim EA, Reddy IK, Khan MA. Honey, a prospective antibiotic: extraction, formulation, and stability. *Pharmazie* 2001; 56 (8): 643 - 7.
  17. Al-Waili NS. Investigating the antimicrobial activity of natural honey and its effects on the pathogenic bacterial infections of surgical wounds and conjunctiva. *J. Med. Food* 2004; 7 (2): 210 - 22.
  18. Aghili - Alavi MH. Gharabadin Kabir, 10<sup>th</sup>, Tehran, Marvi. 1375, pp: 236 - 7.
  19. Moamen Hosseini M, Tohfea Hakim Moamen, Marvi, 1376, pp: 463 - 4.



20. Ollendorf AD, Kotsanos JG, Wishner WJ, et al. Potential economic benefits of lower-extremity amputation prevention strategies in diabetes. *Diabetes Care* 1998; 21: 1240 – 5.

