

مطالعه نقش اسانس باریجه (*Ferula gummosa* Boiss.) بر سمیت کبدی القاء شده توسط استامینوفن در مدل حیوانی

ابوالفضل دادخواه^{۱*}، قاسم خلیج^۲، فائزه فاطمی^۳، سالومه دینی^۴، سعید حصارکی^۵، صابره نایب^۶، معصومه بابایی^۷، حمیدرضا عطاران^۸

- ۱- استادیار بیوشیمی، دانشکده پزشکی، دانشگاه آزاد اسلامی واحد قم، قم، ایران
- ۲- کارشناس ارشد فیزیولوژی، دانشکده علوم، دانشگاه آزاد اسلامی واحد قم، قم، ایران
- ۳- استادیار بیوشیمی، پژوهشکده چرخه سوخت، پژوهشگاه علوم و فنون هسته ای، تهران، ایران
- ۴- کارشناسی ارشد، دانشگاه آزاد اسلامی، واحد کرج، باشگاه پژوهشگران و نخبگان جوان، کرج، ایران
- ۵- استادیار، گروه پاتولوژی، دانشکده دامپزشکی، دانشگاه آزاد اسلامی واحد علوم و تحقیقات تهران، تهران، ایران
- ۶- کارشناسی ارشد گیاهشناسی، گروه گیاه شناسی، دانشگاه پیام نور، تهران، ایران
- ۷- کارشناس ارشد سم شناسی، دانشکده علوم پایه، دانشگاه آزاد اسلامی واحد قم، قم، ایران
- ۸- پزشک مربی، دانشکده پزشکی، دانشگاه آزاد اسلامی واحد قم، قم، ایران

* آدرس مکاتبه: قم، دانشگاه آزاد اسلامی واحد قم، دانشکده پزشکی

تلفن: ۰۹۱۲۲۴۹۰۶۲۰

پست الکترونیک: Dadkhan_bio@yahoo.com

تاریخ تصویب: ۹۴/۱۲/۵

تاریخ دریافت: ۹۴/۷/۱۰

چکیده

مقدمه: استامینوفن به عنوان یک داروی ضد درد متداول، در دزهای بالا برای کبد سمی است و آنتی اکسیدانها می توانند تا حدی اثرات مخرب ناشی از سوء مصرف چنین موادی را مهار می کنند.

هدف: در این مطالعه، اثرات حفاظتی اسانس گیاه دارویی باریجه علیه سمیت کبدی استامینوفن در رت های آزمایشگاهی مورد ارزیابی قرار گرفته است.

روش بررسی: ۸۰ سر رت نر نژاد ویستار به طور تصادفی در ۱۶ گروه پنج تایی تقسیم شدند. گروه اول (کنترل منفی) DMSO و گروه دوم (کنترل مثبت)، استامینوفن (۵۰۰ mg/kg b.w) را به صورت تزریق درون صفاقی (i.p) دریافت کردند. گروه های تیمار، اسانس باریجه (۲۰۰ و ۱۰۰ mg/kg b.w) همراه با استامینوفن به صورت درون صفاقی (i.p) دریافت کردند. سپس، نمونه های خون برای اندازه گیری سطوح توتال آنتی اکسیدانت (FRAP) و آنزیم های کبدی آلانین ترانس آمیناز (ALT)، آسپارات ترانس آمیناز (AST) و آلکالین فسفاتاز (ALP) جمع آوری شدند. همچنین، قسمتی از بافت کبد برای سنجش میزان گلوتاتیون (GSH)، پراکسیداسیون لیپیدها (LP)، فعالیت گلوتاتیون S- ترانسفراز (GST) و مطالعات هیستوپاتولوژیکی استفاده شد.

نتایج: نتایج این تحقیق نشان می دهد که اسانس باریجه تغییرات سطوح GSH، GST و FRAP به همراه آنزیم های کبدی و پراکسیداسیون لیپیدها را نسبت به گروه کنترل مثبت به صورت معنی داری متعادل می سازد. علاوه بر این، نتایج هیستوپاتولوژیکی بافت کبد، نتایج بیوشیمی را تایید می کند.

نتیجه گیری: اسانس گیاه دارویی باریجه احتمالاً با خاصیت آنتی اکسیدانی خود، کبد را در برابر اثرات سمی استامینوفن محافظت می کند.

کل واژگان: باریجه، استامینوفن، استرس اکسیداتیو، سمیت کبدی



AST و ALT ناشی از استامینوفن را به طور معنی‌داری مهار می‌کند [۸].

باریجه (*Ferula (F.) gummosa Boiss.*) با نام انگلیسی Galbanum متعلق به خانواده چتریان (*Apiaceae*)، گیاهی چند ساله، یکی از ارزشمندترین گیاهان دارویی نواحی کوهستانی و ارتفاعات ایران است. علت استفاده این گیاه در این پژوهش، اهمیت و کاربرد فراوان گیاه دارویی باریجه در طب سنتی ایران در درمان بسیاری از بیماری‌ها با دارا بودن اثراتی از جمله ضداسپاسم، ضد درد، نیرودهنده، ضد تشنج، قاعده‌آور، مسکن، ضد نفخ، ضد عفونت و مسکن دندان درد گزارش شده است. همچنین، باریجه یکی از ارزشمندترین گیاهان دارویی نواحی کوهستانی و ارتفاعات ایران است [۱۱-۹]. در ضمن، اسانس باریجه حاوی ترکیباتی مانند بتا پینن (β -pinene)، الفاپینن (α -pinene)، دلتا تری کارن (*Delta tri careen*)، میرسن (*Myrcene*) و لیمونن (*Limonen*) است. همچنین، دارای الکل‌های تریپنی مانند لینالول (*Linalol*)، ترپینول (*Terpineol*)، بورنئول (*Borneol*) و استات‌های آنها می‌باشد. بر اساس تحقیقات پیشین، گیاهان حاوی اینچنین ترکیبات، خواص آنتی‌اکسیدانی را از خود نشان می‌دهد [۱۳، ۱۲]. تحقیقات گذشته، برخی از فعالیت بیولوژیکی این گیاه شامل، ضد التهابی، ضد اسپاسم، آنتی‌اکسیدانت و آنتی‌باکتریایی را بیان کرده است [۱۴، ۱۵]، ولی تاکنون گزارشی مبنی بر تأثیر حفاظت کبدی این گیاه گزارش نشده است.

مواد بیولوژیک با منشأ گیاهی به علت سهولت دسترسی، کاهش عوارض جانبی و قیمت مناسب، به عنوان جایگزین‌های شایسته داروهای سنتزی، همواره مورد بحث بوده و از چند دهه اخیر به طور خاص مورد توجه محققین قرار گرفته‌اند. بدین منظور، در تحقیق حاضر، برای اولین بار، اثر محافظتی اسانس باریجه در سمیت حاد کبدی ناشی از استامینوفن به کمک بررسی پارامترهای دخیل در سیستم استرس اکسیداتیو و آنتی‌اکسیدانی همراه با اندازه‌گیری آنزیم‌های کبدی و مطالعات هیستوپاتولوژیکی مورد بررسی قرار گرفته است.

کبد بزرگترین اندام داخلی بدن است که حدود ۳ تا ۵ درصد از توده بدن را تشکیل می‌دهد. کبد در قسمت راست بدن، درست زیر دیافراگم قرار داشته و بزرگترین و پیچیده‌ترین عضو در بدن محسوب می‌شود [۱]. یکی از مهم‌ترین اعمال آن، سوخت و ساز مواد مختلف و سم‌زدایی داروهای شیمیایی و مواد آلوده‌کننده محیطی می‌باشد [۲]. بنابراین، به طور مداوم در معرض عوارض سمی داروها و مواد مختلف بوده و از این لحاظ مورد توجه قرار گرفته است [۳]. مصرف دز بالای مسکن‌هایی نظیر استامینوفن از شایع‌ترین علل نارسایی حاد کبدی در انسان و حیوانات شناخته شده است [۴]. علائم مسمومیت حاد با استامینوفن شامل تهوع، استفراغ، خواب‌آلودگی، گیجی، کاهش فشار خون، به هم خوردن ریتم قلب، زردی، نارسایی حاد کلیوی و کبدی است [۵]. استامینوفن یا پاراستامول امروزه یکی از رایج‌ترین و پرکاربردترین داروهای ضد درد و تب در سراسر دنیا به شمار می‌رود [۶]. استامینوفن بعد از ورود به بدن توسط آنزیم‌های سیستم سم‌زدایی سیتوکروم P₄₅₀ به رادیکال آزاد فعال -N-استیل-P-بنزوکینون ایمین (NAPQI) که به شدت الکتروفیل بوده، تبدیل می‌شود که باعث استرس اکسیداتیو در سلول‌های کبدی می‌شود [۶، ۵]. NAPQI متابولیت فعالی می‌باشد که به عنوان یک رادیکال آزاد باعث کاهش میزان گلوکوتایون کبدی و افزایش پراکسیداسیون لیپیدها می‌شود. این امر سلول‌ها را دچار آسیب اکسیداتیو و تخریب گردیده و در نهایت می‌تواند منجر به مرگ شود [۷].

در مقابل، ترکیبات خنثی‌کننده رادیکال‌های آزاد نظیر آنتی‌اکسیدان‌ها می‌توانند تا حدی اثرات مخرب ناشی از سوء مصرف چنین موادی را مهار می‌کنند. تحقیقات متعددی در زمینه اثرات محافظت‌کنندگی گیاهان دارویی مختلف نظیر خارمریم و چای سبز با خاصیت آنتی‌اکسیدانی بالا، در جهت کاهش اثرات توکسیک انجام شده است. بررسی آیمان (*Ayman*) و همکارانش نشان داد که تجویز صمغ عربی، نکروز کبدی و افزایش حاد ترانس آمینازهای سرمی نظیر



مواد و روش‌ها

تهیه اسانس باریجه

اسانس حاصله از صمغ گیاه باریجه (*F. gummosa*)، از مؤسسه تحقیقات استان اصفهان خریداری شده است.

حیوانات آزمایشگاهی

در این مطالعه تجربی، از ۸۰ رت نر بالغ نژاد ویستار (تهیه شده از مرکز نگهداری حیوانات آزمایشگاهی انستیتوپاستور ایران) با وزن تقریبی ۱۰۰ گرم استفاده شد. حیوانات در اتاقی با حرارت ۲۰ تا ۲۲ سانتی‌گراد، شرایط نوری ۱۲ ساعت روشنایی و ۱۲ ساعت تاریکی نگهداری شدند و دسترسی آزاد آب و غذا از طریق بطری را داشتند.

تیمار حیوانات و نمونه‌گیری

حیوانات به طور تصادفی به صورت زیر به ۱۶ گروه تقسیم شدند (۵ سر رت در هر گروه):

گروه اول (کنترل منفی) به صورت درون صفاقی (i.p) تنها ۳۰۰ میکرولیتر DMSO دریافت کردند. گروه دوم (کنترل مثبت)، استامینوفن ۵۰۰ mg/kg b.w حل شده در DMSO (۳۰۰ میکرولیتر) را به صورت تزریق درون صفاقی (i.p) دریافت کردند. گروه‌های تیمار (F100, F200)، اسانس باریجه ۲۰۰ و ۱۰۰ mg/kg b.w حل شده در DMSO (۳۰۰ میکرولیتر) را همزمان با استامینوفن (۵۰۰ mg/kg b.w) به صورت درون صفاقی (i.p) دریافت کردند [۱۶].

سپس در زمان‌های مختلف (۴، ۸، ۱۶ و ۲۴ ساعت) پس از تزریق استامینوفن، حیوانات توسط دی اتیل اتر بیهوش شدند و از قلب آنها توسط سرنگ پپارینه، خونگیری انجام شد. بافت کبد نیز جدا شد و پس از شستشو در PBS سرد داخل فویل آلومینیوم قرار داده شده و به فریزر ۸۰- منتقل شد. همچنین، مقداری بافت کبد رت‌ها نیز به منظور بررسی‌های پاتولوژیکی برداشته و در فرمالین قرار داده شد.

آزمایش‌های بیوشیمیایی

تعیین غلظت پراکسیداسیون لیپیدها (LP)

هموژن بافت کبد در بافر فسفات (100 mM, pH 7.0)، به منظور اندازه‌گیری TBARS (Thiobarbitoric acid reactive substances) به عنوان شاخص اندازه‌گیری پراکسیداسیون لیپیدها مورد استفاده قرار گرفت. غلظت TBARS توسط دستگاه اسپکتروفتومتر (طول موج ۵۳۵ نانومتر) با استفاده از واکنشگر تیوباربیتوریک اسید (TBA) بر اساس روش Buege and Aust, 1978 انجام شد.

تعیین غلظت گلوتاتیون احیاء (GSH) در بافت کبد

گلوتاتیون با استفاده از معرف Ellman's و بر اساس روش Seldak و Lindsay (1986) اندازه‌گیری شد [۱۷]. در این روش، گلوتاتیون با ترکیبی به نام دی تیو نیتر و بنزوئیک اسید (DTNB) کمپلکسی را تشکیل می‌دهد که در طول موج ۴۱۲ نانومتر جذب دارد. در نهایت میزان گلوتاتیون به کمک منحنی استاندارد محاسبه شد.

سنجش فعالیت آنزیم گلوتاتیون S- ترانسفراز (GST)

فعالیت این آنزیم به روش اسپکتروفتوتوری در طول موج ۳۴۰ نانومتر با استفاده از سوبسترای CDNB (ماده معرف) بر اساس روش Habig سنجیده شد [۱۸].

اندازه‌گیری ظرفیت آنتی‌اکسیدانی کل پلاسما (آزمون FRAP)

اندازه‌گیری ظرفیت آنتی‌اکسیدانی تام با استفاده از روش FRAP که توسط Benzie and Strain معرفی شده است، انجام شد [۱۹]. اساس این روش توانایی سرم در احیای یون‌های فریک Fe^{3+} به فرو Fe^{2+} در حضور معرف TPTZ (۲،۴،۶-tripyridyl-s-triazine) می‌باشد. میزان قدرت احیاکنندگی سرم، با کمک منحنی استاندارد جذب در مقابل غلظت محلول Fe^{2+} ، توسط دستگاه اسپکتروفتومتری (۵۹۳ نانومتر) محاسبه می‌شود.



(جدول شماره ۱) شده است. همچنین، فعالیت GST در هر دو گروه تیمار (F100 و F200) بعد از ۲۴ ساعت و تنها در گروه F200 بعد از ۱۶ ساعت به طور چشمگیری ($P < 0/05$) افزایش داشته است (جدول شماره ۲).

میزان پارامترهای FRAP و GSH بر حسب گروه‌های مورد مطالعه در جداول شماره‌های ۱ و ۲ ارائه شد و نشان می‌دهد که میزان گلوکوتایون و غلظت کل آنتی‌اکسیدان‌ها به صورت معنی‌داری در گروه کنترل مثبت نسبت به گروه کنترل منفی تغییر معنی‌داری ($P < 0/05$) داشته است (بعد از ۴ و ۸ ساعت). در حالی که، گروه‌های تیمار اسانس باریجه تنها در گروه F200 به صورت معنی‌داری ($P < 0/05$) میزان گلوکوتایون (جدول شماره ۲) را بعد از ۴ و ۸ ساعت از تزریق استامینوفن ارتقا می‌دهد. علاوه بر این، میزان توتال آنتی‌اکسیدان در گروه‌های دریافت‌کننده با مقادیر ۱۰۰ میلی‌گرم بر کیلوگرم وزن بدن (بعد از ۴ ساعت) و ۲۰۰ میلی‌گرم بر کیلوگرم وزن (بعد از ۸ ساعت) به طور قابل توجهی ($P < 0/05$) نسبت به گروه کنترل مثبت تغییر یافته است (جدول شماره ۱).

تأثیر اسانس باریجه بر روی آنزیم‌های کبدی پس از مسمومیت رت‌ها با استامینوفن

در جدول شماره ۳، اثر اسانس باریجه بر روی سطوح آنزیم‌های کبدی در گروه‌های مختلفی آزمایشی مشاهده می‌شود. نتایج نشان می‌دهد که مقادیر آنزیم‌های ALT (بعد از کل زمان‌های مورد آزمایش) و AST (بعد تمام زمان‌های مورد آزمایش) در گروه‌های تیمار شده با استامینوفن نسبت به گروه‌های کنترل منفی افزایش معنی‌داری ($P < 0/05$) بررسی داشته است. در دو گروه تیمار (F100 و F200) در زمان‌های ۱۶ و ۲۴ ساعت، کاهش معنی‌داری ($P < 0/05$) در میزان آنزیم‌های ALT در مقابل گروه کنترل مثبت مشاهده شد. در حالی که، میزان آنزیم AST فقط در گروه F200 بعد از زمان‌های ۸، ۱۶ و ۲۴ ساعت کاهش قابل ملاحظه‌ای در مقابل گروه کنترل مثبت نشان داده است (جدول شماره ۳).

اندازه‌گیری فعالیت آنزیم‌های کبدی در پلاسما

فعالیت آمینوترانسفرازهای سرمی شامل آلانین ترانس آمیناز (ALT)، آسپاراتات ترانس آمیناز (AST) و آلکالین فسفاتاز (ALP) به روش اسپکتروفتومتری (۳۴۰ نانومتر) توسط کیت‌های خریداری شده از شرکت پارس آزمون اندازه‌گیری شد.

مطالعه هیستوپاتولوژی

بعد از ۲۴ ساعت تزریق استامینوفن، بیوپسی بافت کبد برای بررسی هیستوپاتولوژیک برداشته شد. بدین منظور قسمتی از بافت مذکور (حداکثر ۰/۵ cm) در محلول بافر فرمالین ۱۰ درصد پایدار شده و بعد از ۴۸ ساعت، محلول فرمالین تعویض و نمونه‌ها تا زمان تهیه مقاطع میکروسکوپی در دمای اتاق نگاهداری شدند.

تجزیه و تحلیل آماری

برای تجزیه و تحلیل داده‌ها از نرم‌افزار SPSS ویرایش ۱۵ استفاده شد. نتایج به دست آمده از این تحقیق توسط آزمون واریانس یک طرفه (One way-ANOVA) و به دنبال آن با استفاده از آزمون تعقیبی توکی مقایسه شدند. نتایج به صورت میانگین \pm انحراف معیار گزارش شده و مقایسه میانگین داده‌ها در سطح آماری $P < 0/05$ معنی‌دار در نظر گرفته شد.

نتایج

تأثیر اسانس باریجه بر روی پارامترهای دخیل در سیستم استرس اکسیداتیو و آنتی‌اکسیدانی پس از مسمومیت رت‌ها با استامینوفن

تزریق استامینوفن با دز ۵۰۰ mg/kg b.w بعد از ۱۶ و ۲۴ ساعت، باعث بالا رفتن ($P < 0/05$) میزان پراکسیداسیون لیپیدها (جدول شماره ۱) و پایین رفتن میزان آنزیم GST (جدول شماره ۲) نسبت به گروه کنترل منفی شده است ($P < 0/05$). ولی اسانس باریجه در گروه F200 بعد از ۱۶ ساعت و در هر دو دز (F100 و F200) بعد از ۲۴ ساعت، موجب کاهش قابل توجهی ($P < 0/05$) در میزان فاکتور LP





جدول شماره ۱- تاثیر اسانس باریجه بر روی پارامترهای LP و FRAP در آسیب‌های کبدی ناشی از استامینوفن

Groups	LP (pmol/mg protein)			FRAP (Umol/L)		
	4h	8h	16h	4h	8h	16h
NC	10.825±0.55	10.825±0.55	10.825±0.55	366.25±35.55	366.25±35.55	366.25±35.55
C	11.3±0.43	12.62±1.07	14.75±1.12*	1662.5±85.08*	696.25±77.81*	510±65.57
F100	11.1±0.53	10.82±0.5	12.85±0.78	13.27±0.53**	F100	517.5±13.14**
F200	10.4±0.21	11.07±0.36	11.1±0.43**	12.92±0.69**	F200	1600±70.71

نسبت به گروه‌های تیمار با اسانس (C) نسبت به گروه کنترل (NC) و (F100) و (F200) را نشان می‌دهد. *P<0.05 تفاوت معنی‌دار گروه کنترل (C) نسبت به گروه کنترل معنی‌دار گروه کنترل (NC) و (F100) و (F200) را نشان می‌دهد.

جدول شماره ۲- تاثیر اسانس باریجه بر روی پارامترهای GST و GSH در آسیب‌های کبدی ناشی از استامینوفن

Groups	GST (nmol/min/mg protein)			GSH (nmol/mg)		
	4h	8h	16h	4h	8h	16h
NC	1746.75±66.10	1746.75±66.10	1746.75±66.10	42.17±3.37	42.17±3.37	42.17±3.37
C	1015.5±61.52*	1267.75±57.16*	1657.5±101.96	40.25±1.10	42±0.7	31.55±1.88*
F100	1270.5±64.37**	1387.5±38.16	1727.5±38.37	42±2.16	41.25±2.78	30.75±1.79
F200	1300±55.22**	1627.5±72.61**	1707.5±72.95	41.25±2.28	42±4.54	40.25±3.3**

نسبت به گروه‌های تیمار با اسانس (C) نسبت به گروه کنترل (NC) و (F100) و (F200) را نشان می‌دهد. *P<0.05 تفاوت معنی‌دار گروه کنترل (C) نسبت به گروه کنترل معنی‌دار گروه کنترل (NC) و (F100) و (F200) را نشان می‌دهد.

جدول شماره ۳- تاثیر اسانس باریجه بر روی پارامترهای ALT, AST, ALP و ALP در آسیب‌های کبدی ناشی از استامینوفن

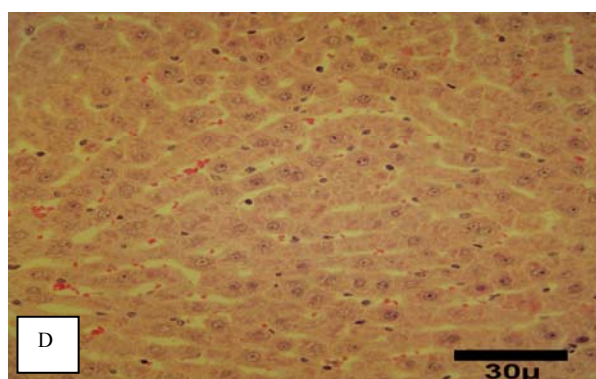
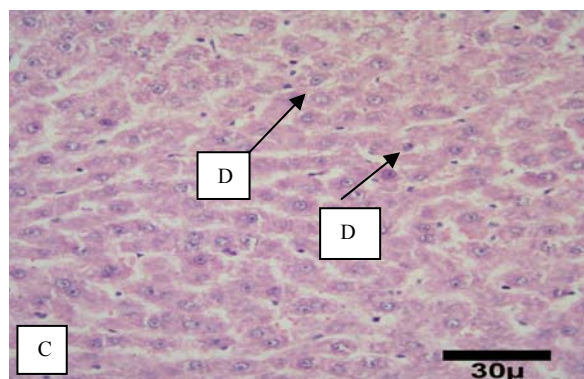
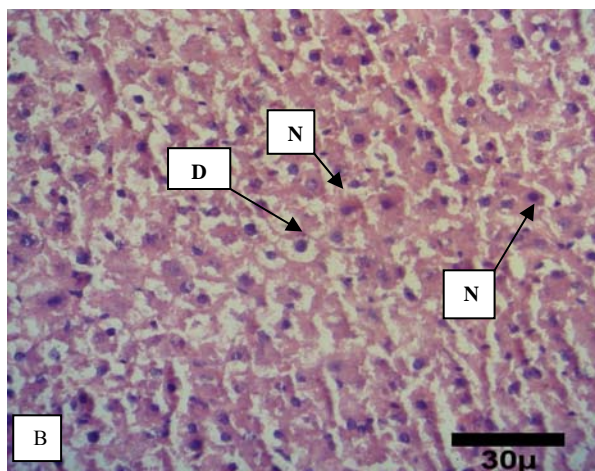
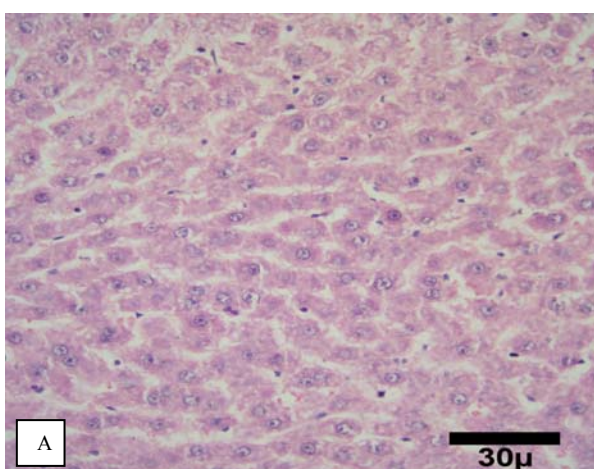
Groups	AST (U/L)			ALT (U/L)			ALP (U/L)		
	4h	8h	16h	4h	8h	16h	4h	8h	16h
NC	57.25±5.97	57.25±5.97	57.25±5.97	17.5±3.96	17.5±3.96	17.5±3.96	77.75±6.5	77.75±6.52	77.75±6.52
C	130.75±16.67*	142.75±2.78*	129.75±7.12*	44±4.49*	55.5±7.37*	74.75±5.75*	80.25±7.3	80.25±8.07	85.75±5.85
F100	94.33±6.88	103.75±5.45	54±6.02	38.5±3.79	52±3.8	54±4.58**	79.75±7.7	81.5±8.61	82.25±4.71
F200	97.25±3.06	96±12.24**	87±6.05**	39.5±4.36	51.75±2.8	54±6.02**	76±6.25	82.25±5.49	79.75±8.05

نسبت به گروه‌های تیمار با اسانس (C) نسبت به گروه کنترل (NC) و (F100) و (F200) را نشان می‌دهد. *P<0.05 تفاوت معنی‌دار گروه کنترل (C) نسبت به گروه کنترل معنی‌دار گروه کنترل (NC) و (F100) و (F200) را نشان می‌دهد.

اثر اسانس باریجه بر روی مطالعات پاتولوژی

مطالعات هیستوپاتولوژیکی نشان دادند که در گروه شاهد، بافت کبد طبیعی و بدون نکروز می باشد (تصویر A). در گروه استامینوفن، آسیب‌های شدید بافتی شامل نکروز شدید و دژنراسیون و کوئولار شدید هپاتوسیت‌ها همراه افزایش کوپفرسل‌ها در تصویر B دیده شد. در گروه دریافت‌کننده

اسانس باریجه (F100) نیز آسیب‌های عمده شامل نکروز متوسط هپاتوسیت‌ها و دژنراسیون واکوئولار خفیف بدون افزایش کوپفرسل‌ها مشاهده می‌شود (تصویر C). اما، آسیب‌های عمده‌ای در گروه دریافت‌کننده اسانس باریجه F200 در کبد رت‌ها مشاهده نشد (تصویر D).



تصویر شماره ۱- A) کبد رت گروه کنترل منفی. سلول‌های کبدی هسته‌هایی روشن و سیتوپلاسمی طبیعی دارند. التهابی دیده نمی‌شود و سینوزوئیدها چهره‌ای طبیعی دارند. هسته برخی سلول‌ها پررنگتر است، ولی بیانگر نکروز نیست (B). کبد رت گروه کنترل مثبت سلول‌های کبدی هسته‌هایی روشن و سیتوپلاسمی طبیعی دارند. سلول نکروتیک (N) دارای هسته پیکنوتیک و سیتوپلاسم اتوزینوفیلیک تر از حالت طبیعی است. دژنراسیون واکوئولی شدید (D) دیده می‌شود (C). کبد رت گروه تیمار با دز ۱۰۰ mg/kg b.w. سلول‌های کبدی سالم هسته‌هایی روشن با سیتوپلاسمی طبیعی و سلول‌های نکروتیک (N) هسته پیکنوتیک و سیتوپلاسم تحلیل رفته دارند. درجات خفیفی از دژنراسیون واکوئولی (D) دیده می‌شود (D). کبد رت گروه تیمار با دز ۲۰۰ mg/kg b.w. سلول‌های کبدی هسته‌هایی روشن و سیتوپلاسمی طبیعی دارند. سلول نکروتیک (N) دارای هسته پیکنوتیک و سیتوپلاسم اتوزینوفیلیک تر از حالت طبیعی است. دژنراسیون واکوئولی شدید (D) دیده می‌شود (H&E×400).



بحث

مقایسه با گروه کنترل منفی مشاهده شد (جدول شماره ۳). یافته‌های پاتولوژی نیز آسیب شدید بافت کبد در اثر استامینوفن به صورت نکروز سلول‌های کبدی اطراف ورید مرکزی را نشان داد (شکل شماره A ۱). پارما و همکارانش در سال ۲۰۱۰، سمیت کبدی توسط استامینوفن را اثبات کردند و به نتایج مشابه با تحقیق حاضر دست یافتند. آنها طی مطالعات خود با مسموم کردن رت‌های نژاد ویستار در طی مدت ۱۵ روز با دز 500 mg/kg b.w استامینوفن، افزایش قابل ملاحظه‌ای در سطح فعالیت آنزیم‌های کبدی (AST, ALT و ALP)، سطوح بیلی روبین و پراکسیداسیون لیپیدها و به دنبال آن کاهش چشمگیری در میزان گلوتاتیون دست یافتند [۲۵] که با نتایج این مطالعه مطابقت دارد. در مطالعات انجام شده توسط Sing و همکاران، دز سمی استامینوفن (500 mg/kg b.w) باعث سمیت حاد و نکروز کبدی در رت‌های نژاد ویستار پس از ۱۴ روز شده است [۲۶]. در مطالعه‌ای نیز، رت‌هایی که به تنهایی دز سمی استامینوفن را دریافت کردند، افزایش چشمگیری در میزان آنزیم‌های کبدی (AST, ALT & ALP) نسبت به گروه سالم نشان دادند [۲۷]. در مطالعه‌ای دیگری نیز تغییرات قابل توجهی در غلظت آنزیم‌های کبدی پس از کاربرد دز سمی استامینوفن مشاهده شده است [۲۸].

از طرفی دیگر اخیراً، تحقیقات انجام گرفته نشان می‌دهد که در مقابل اثرات سمی و مخرب دارویی استامینوفن، ترکیباتی یافت می‌شود که می‌تواند تا حدی مسمومیت‌های ناشی از سوء مصرف چنین ترکیباتی را با حذف رادیکال‌های آزاد به خوبی مهار کند. از جمله ترکیبات شناخته شده، آنتی‌اکسیدان‌های موجود در گیاهان دارویی را می‌توان نام برد [۲۹]. نتایج این مطالعه برای اولین بار نشان می‌دهد که تزریق اسانس باریجه در هر دو گروه F100 و F200 توانسته پارامترهای شاخص آسیب کبدی LP, FRAP و GST را تا حد طبیعی بهبود دهد (جدول شماره‌های ۱ و ۲)، در صورتی که فقط رت‌های دریافت‌کننده دز ۲۰۰ میلی‌گرم بر کیلوگرم وزن بدن اسانس باریجه توانسته پارامترهای بیوشیمیایی سرم‌های GSH را نسبت به گروه‌های استامینوفن متعادل کند (جدول شماره ۲). بر

تحقیقات اخیر ما نشان داده که اسانس و عصاره حاصله از گیاهان دارویی نظیر بومادران و علف چای، سیاهدانه و مرزه از بافت کبد در برابر آسیب ناشی از دز سمی استامینوفن با بهبود استرس اکسیداتیو و آنتی‌اکسیدانت محافظت می‌کند [۲۲، ۲۱، ۲۰، ۱۶] در این راستا، در این پژوهش اثر اسانس استخراج شده از صمغ باریجه در جلوگیری از آسیب کبدی ناشی از مصرف بیش از اندازه استامینوفن، با سنجش تغییرات در پارامترهای بیوشیمیایی استرس اکسیداتیو و آنزیم‌های کبدی، مورد بررسی قرار گرفته است.

یافته‌های بیوشیمی و هیستوپاتولوژی تحقیق حاضر آسیب کبدی ناشی از تجویز بیش از اندازه استامینوفن (500 mg/kg b.w) را ثابت کرده است. استامینوفن توسط سیستم سیتوکرم P450 به یک متابولیت سمی به نام N-استیل-P-بنزوکینون ایمین (NAPQI) تبدیل می‌شود. این متابولیت سمی با اتصال به گلوتاتیون به اسید مرکاپتوریک محلول در آب تبدیل و از طریق کلیه دفع می‌شود. اما در صورتی که میزان زیادی از این دارو مصرف شود، تولید فراوان رادیکال آزاد NAPQI، سبب تمام شدن گلوتاتیون در دسترس شده و ایجاد نکروز می‌کند. علاوه بر این، رادیکال‌های آزاد، تخریب غشای سلولی و افزایش پراکسیداسیون لیپیدها را ایجاد می‌کند. در واقع، سمیت کبدی استامینوفن به آسیب اکسیداتیو و تولید ROS (Reactive Oxygen Species) نسبت داده شده است [۲۳]. در این مطالعه نیز، علائم سمیت کبدی در رت‌ها به وسیله تجویز دز توکسیک استامینوفن (500 mg/kg b.w)، با کاهش معنی‌دار در مقادیر GSH و GST و افزایش قابل توجه در غلظت پراکسیداسیون لیپیدها و آنتی‌اکسیدانت کل در مقایسه با گروه کنترل منفی بروز می‌کند (جدول شماره‌های ۱ و ۲). همچنین، در ارزیابی آسیب کبدی، سنجش فعالیت آنزیم‌ها، آسیب کبدی را تأیید می‌کند. زیرا، وقوع نکروز یا آسیب غشای سلول باعث رها شدن این آنزیم‌ها در خون می‌شود [۲۴] که در این مطالعه نیز چنین افزایشی در فعالیت آنزیم‌های کبدی AST و ALT در خون رت‌های مسموم شده با استامینوفن در



سزکوئی‌ترین‌ها و فلاونوئیدها اثبات شده است [۱۳، ۱۲]. علاوه بر این، مطالعات اخیر نشان داده که اسانس حاصل از گیاه باریجه دارای ترکیبات مختلف ترپنوئیدی (Terpenoid) می‌باشد که از مهم‌ترین آنها می‌توان به آلفاپینن، بتاپینن و لینالول اشاره کرد [۳۳، ۳۴]. در مطالعه دیگری، رابطه مستقیم ترکیبات فیتوشیمیایی نظیر فنل‌ها فلاونوئیدها با فعالیت آنتی‌اکسیدانی این گیاه را تصدیق کردند [۳۵] ساز و کار این ترکیبات آنتی‌اکسیدانی در محافظت کبدی، جمع‌آوری رادیکال‌های آزاد، واگذاری الکترون به اکسیدان‌ها و غیرفعال کردن آنها باشد که متعاقباً باعث پایداری غشاء سلولی و کاهش مقادیر آنزیم‌های کبدی، شده است [۳۶]. مطالعه دیگری نیز نقش حفاظت کبدی گیاه علیه سمیت کبدی را به ترکیبات آنتی‌اکسیدانی و مهار رادیکال‌های آزاد آن بیان کردند [۳۷]. همچنین می‌توان عنوان کرد که این ترکیبات از طریق کاهش بیان سیتوکروم P₄₅₀، از تشکیل متابولیت سمی استامینوفن در کبد جلوگیری کرده و از طرفی با افزایش غلظت گلوکوتایون باعث ارتقا ظرفیت سم‌زدایی کبد می‌شود [۳۰].

نتیجه‌گیری

نتایج حاضر بیان گر آن است که اسانس گیاه باریجه از بافت کبد در برابر مسمومیت استامینوفن به طور مؤثری محافظت می‌کند و باعث مهار پارامترهای استرس اکسیداتیو و بهبود فعالیت آنزیم‌های کبدی می‌شود. احتمالاً بتوان این اثرات را به ترکیبات آنتی‌اکسیدانی موجود در این گیاه مرتبط ساخت. اما شناخت دقیق تر تأثیر مواد مؤثره اصلی این گیاه در عملکرد حفاظت کبدی نیاز به مطالعات آتی و گسترده‌ای دارد.

اسانس جدول شماره ۳، میزان آنزیم ALT در هر دو گروه F100 و F200 از لحاظ آماری کاهش معنی‌داری داشته و فعالیت سرم AST فقط در گروه F200 تفاوت معنی‌داری نسبت به گروه کنترل مثبت کرده است (جدول شماره ۳). علاوه بر این، در نمونه‌های بافت کبد، گروه F200 نسبت به گروه کنترل منفی آسیب کبدی عمده‌ای را نشان نداده و حاکی از توانایی بالای اسانس در حفاظت کبدی است (شکل شماره ۱ D).

در تأیید این داده‌ها، مطالعات مختلفی صورت گرفته است. تحقیقی نشان می‌دهد که تجویز عصاره استخراج شده از دانه‌های گیاه *Ambelmochus moschatus* قادر به حفاظت کبدی با کاهش فعالیت آنزیم‌های کبدی (ALT, AST و ALP) و پراکسیداسیون لیپیدها و همچنین افزایش غلظت گلوکوتایون نسبت به گروه تیمار شده با استامینوفن شدند که با داده‌های این مطالعه همخوانی دارد [۲۶]. همچنین، تجویز عصاره چای سبز، نکرور کبدی و افزایش حاد آنزیم‌های کبدی ناشی از دز بالای استامینوفن را به طور مطلوبی مهار می‌کند که مکانیسم محافظتی چای سبز را خاصیت آنتی‌اکسیدانی بالای ترکیبات فنلی آن گزارش کردند [۳۰]. در مطالعه دیگری، عصاره به دست آمده از گیاه کاسنی اثرات حفاظتی کبدی خوبی در برابر سمیت کبدی با استفاده از کاهش در پراکسیداسیون لیپیدها و آنزیم‌های کبدی نشان داده است که علت آن نقش ظرفیت آنتی‌اکسیدانی فلاونوئیدهای موجود در گیاه می‌باشد [۳۱]. همچنین، اثر تعدادی از گیاهان دارویی به عنوان محافظ کبدی بررسی و مورد تأیید قرار گرفته‌اند که در بین آنها میتوان به بذر خارمریم و شیرین‌بیان اشاره کرد که اثر حفاظت کبدی در این گیاهان به وجود ترکیبات گلیکوزید، فلاونوئید، تریترین و فنول آنها نسبت دادند [۳۲].

این نتایج را میتوان به گیاه باریجه نیز تعمیم داد، زیرا خاصیت آنتی‌اکسیدانی اسانس باریجه با وجود ترکیبات فنلی،

منابع

1. Khodakaram Tafti A and Kiani K. Pathology of experimental acetaminophen-induced hepatotoxicity in rats. *IJVR*. 1999; 54 (2): 79-84.

2. Amad A, Pillari KK, Najimi AK and Pal SN. Evaluation of hepatoprotective potential of jiggling post-treatment against thioacetamide induced



- hepatic damage. *J. Ethnopharmacol.* 2002; 79: 35-41.
3. Taghikhani A, Ansarisamani R, Afrogh H, Shahinfard N, Ganji F, Asgari A, Taji F, Ebrahimi M, Asgharzadeh S and Rafieian Kopaei M. The hepatotoxic effects of stachys *Lavandulifolia vahl* on wistar rat. *J. Mazand Univ. Med Sci.* 2012; 22 (88): 81 - 7.
 4. Ray SD, Mumaw VR, Raje RR and Fariss MW. Protection of acetaminophen-induced hepatocellular apoptosis and necrosis by *cholesteryl hemisuccinate* pretreatment. *J. Pharmacol. Exp. Ther.* 1996; 279: 1470 - 83.
 5. Kumar V, Abbas AK and Fausto N. Robbins and Cotran Pathologic Basis of Diseases. 7th edition. Elsevier Saunders publication. Philadelphia. 2005, pp: 25- 26.
 6. James LP, Mayeux PR and Hinson JA. Acetaminophen-induced hepatotoxicity. *Drug Metab. Dispos.* 2003; 31 (12): 1499 - 1506.
 7. Allameh A, Nickseresht M and Kheyrdosh F. Role of cytosolic glutation S-transferase in protemption against acetaminophen-induced lipid peroxidation in weanling rats. *Med. J.* 1999; 133: 213 - 17.
 8. Ayman M, Gamal A, Mostafa OA, Al-Shabanah A and Al-Bekairi M. Protective effect of Arabic gum against acetaminophen induced hepatotoxicity in mice. *Pharmacological Res.* 2003; 48: 631 - 35.
 9. Mozaffarian VA. Identification of Medicinal and aromatic plants of Iran. Farhange Moasr press publication. Iran. 2013, p: 1350.
 10. Adnani SM, Bashiri H and Bagheri H. Consideration of cultivation characteristic and some chemical compounds of *Ferula gumosa* in Qom province. *IJMAPR.* 1394; 21: 195 - 211.
 11. Mirheydar H. Plant science. Tehran Islamic culture publication office. Iran. 1385, pp: 197-199.
 12. Kavosi G and Rowshan V. Chemical composition, antioxidant and antimicrobial activities of essential oil obtained from *Ferula assa-foetida* oleo-gum-resin: Effect of collection time. *Food Chem.* 2012; 138 (4): 2180 - 87.
 13. Oussalah M, Caillet S, Saucier L and Lacroix M. Inhibitory effects of selected plant essential oils on the growth of four pathogenic bacteria: *E. coli* O157:H7, *S. typhimurium*, *S. aureus* and *Listeria monocytogenes*. *Food Control* 2007; 18 (5): 414 - 420.
 14. Asili J, Sahebkar A, Fazly Bazzaz BS, Sharifi S and Iranshahi M. Identification of essential oil components of *Ferula badrakema* fruits by GC-MS and ¹³C-NMR methods and evaluation of its antimicrobial activity. *J. Essent. Oil-Bear. Plants* 2009; 12: 7 - 15.
 15. Maggi F, Cecchini C, Cresci A, Coman MM, Tirillini B, Sagratini G and Papa F. Chemical composition and antimicrobial activity of the essential oil from *Ferula glauca* L. (*F. communis* L. subsp. *glauca*) growing in Marche (central Italy). *Fitoterapia* 2009; 80: 68-72.
 16. Dadkhah A, Fatemi F, Eslami Farsani M, Roshanaei K, Alipour M and Aligolzadeh H. Hepatoprotective effects of Iranian *Hypericum scabrum* essential oils against oxidative stress induced by acetaminophen in rats. *Braz. Arch. Biol. Technol.* 2014a; 57 (3): 340 - 48.
 17. Sedlak J and Lindsay RH. Estimation of total protein- bond and non protein sulfhydryl groups in tissue with Ell- man's reagent. *Anal. Biochem.* 1968; 25: 192 - 205.
 18. Habig WH, Pabst MJ and Jakoby WB. Glutathione S-transferases. The first enzymatic step in mercapturic acid for- mation. *J. Biol. Chem.* 1974; 249: 7130 - 139.
 19. Benzie IFF and Strain JJ. Ferric reducing ability of plasma (FRAP) as a measure of antioxidant power: The FRAP assay. *Anal. Biochem.* 1996; 239: 70 - 76.
 20. Dadkhah A, Fatemi F, Ababzadeh S, Roshanaei K, Alipour M and Sadegh Tabrizi B. Potential preventive role of Iranian *Achillea wilhelmsii* C. Koch essential oils in



- acetaminophen-induced hepatotoxicity. *Bot. Stud.* 2014b; 55: 37.
21. Dadkhah A, Fatemi F, Malayeri M, Jahanbani A, Batebi F and Ghorbanpour Z. The chemopreventive effect of *Nigella Sativa* on 1, 2-dimethylhydrazine-induced colon tumor. *IJPER.* 2014c; 48 (1): 39 - 48.
22. Attaran HR, Dini S, Fatemi F, Hesarakhi S, Parhizkarie M and Dadkhahah A. Hepatoprotective evaluation of Iranian *Satureja Rechingeri* essential oils against oxidative injuries induced by acetaminophen in Wistar rats. *Int. J. Rev. Life. Sci.* 2015; 5 (5): 204 - 210.
23. Stockham SL and Scott MA. Fundamentals of veterinary clinical pathology. Ames: Iowa State University Press. 2002, pp: 434-59.
24. Kharpate S, Vadnerkar G, Jain D and Jain S. Hepatoprotective activity of the ethanol extract of the leaf of *Pterospermum acerifolium*. *Indian J. Pharm. Sci.* 2007; 69 (6): 850 - 52.
25. Parmar SR, Vashrambhai PH and Kiran Kalia K. Hepatoprotective activity of some plants extract against paracetamol induced hepatotoxicity in rats. *J. Herb. Med. Toxicol.* 2010; 4 (2): 101 - 106.
26. Singh AK, Singh S and Chandel HS. Evaluation of hepatoprotective activity of *abelmoschus moschatus* seed in paracetamol induced hepatotoxicity on rat. *IOSRPHR.* 2013; 2 (5): 43 - 50.
27. Garba SH, Sambo N and Bala U. The effect of the aqueous extract of *Kohautia grandiflora* on paracetamol induced liver damage in albino rats. *Niger. J. Physiol Sci.* 2009; 24 (1): 17 - 23.
28. Kazemi M, Pour Nasrollah M, Rezaei M, Jorsaraei G, Maliji G, Kazemi S, Zabihi E, Pouramir M and Moghadamnia AA. Effect of piperine pretreatment on biochemical profiles of acetaminophen-induced hepatotoxicity in rats. *JBUMS.* 2012; 14 (4): 7 - 14.
29. Nithianantham K, Shyamala M, Chen Y, Latha LY, Jothy SL and Sasidharan S. Hepatoprotective potential of *Clitoria ternatea* leaf extract against paracetamol induced damage in mice. *Molecules* 2011; 6 (12): 10134 - 45.
30. Khorsandi LS, Taheri mobarakeh M and Kalantari H. The protective effects of *Curcuma longa* extract on acetaminophen-induced acute hepatotoxicity in mice. *J. Rafsanjan Univ. Med Sci.* 2007; 6 (4): 219 - 26.
31. Heidarian E, Movahed-Mohammadi G, Saffari J and Ghatreh-Samani K. Protective effect of hydroethanolic extract of cress against hepatotoxicity due to acetaminophen in rats. *J. Mazandaran Univ. Med Sci.* 2013; 23 (102): 73 - 84.
32. Schonfeld JV, Weisbrod B and Muller MK. Silibinin, a plant extract with antioxidant and membrane stabilizing properties, protects exocrine pancreas from cycloporin A toxicity. *Cell. Mol. Life Sci.* 1997; 53: 917 - 20.
33. Sallie R, Tredger J and William R. Drug and the liver. *Biopharm. Drug Dispos.* 1991; 12: 251-59.
34. Sahebkar A and Iranshahi M. Biological activities of essential oils from the genus *Ferula* (Apiaceae). *Asian Biomed.* 2010; 4: 835.
35. Sadraei H, Asghari GR, Hajhashemi V, Kolagar A and Ebrahimi M. Spasmolytic activity of essential oil and various extracts of *Ferula gummosa* Boiss. on ileum contractions. *Phytomedicine* 2001; 8: 370.
36. Garba SH, Sambo N and Bala U. The effect of the aqueous extract of *kohautia grandiflora* on paracetamol induced liver damage in albino rats. *Niger. J. Physiol Sci.* 2009; 24 (1): 17 - 23.
37. Ebrahimzadeh MA, Nabavi SM, Nabavi SF and Dehpour AA. Antioxidant activities of hydroalcoholic extract of *Ferula gummosa* Boiss roots. *Eur. Rev. Med. Pharmacol. Sci.* 2011; 15: 658.

